# REVISTA BRASILEIRA de ACUPUNTURA VETERINÁRIA

Volume 6 · Número 4 · Edição Verão · dezembro 2021/março 2022

REVISTA BRASILEIRA de ACUPUNTURA VETERINÁRIA

Revista eletrônica quadrimestral da Associação Brasileira de Acupuntura Veterinária

**Editores**
Ayne Murata Hayashi e Maria Luísa Buffo de Cápua
**Consultor Científico**
Jean Guilherme Fernandes Joaquim
**Diagramação**
Daniel Barbosa Godoi

Abravet
Associação Brasileira de Acupuntura Veterinária

**PRESIDENTE**
Huber Aristóteles Nogueira da Gama Filho
diretoria@abravet.com.br

**VICE PRESIDENTE**
Ayne Murata Hayashi
diretoria@abravet.com.br

**SECRETÁRIA**
Marianne Camargo Dias
secretaria@abravet.com.br

**VICE SECRETÁRIA**
Laizi Zamboni Braggio
secretaria@abravet.com.br

**TESOUREIRA**
Carolinne Torres Silva Dias
financeiro@abravet.com.br

**VICE TESOUREIRA**
Maria Luisa Buffo de Cápua
financeiro@abravet.com.br

**Diretoria de Marketing**
Publicidade • Divulgação • Publicidade • Site e redes sociais:
Cecilia Maria Rodrigues Tavares, Patricia Alessandra Hoffmann Barzotto,
Thieska Ferreira Ramos e Daniel Barbosa Godoi

**Diretoria de Cursos e Extensão**
Estudantes embaixadores nas faculdades • Cursos ao longo do ano • Organização de congresso • Relacionamento com os cursos de pós:
Gabriela Becker da Silveira e Rafael Struffaldi De Vuono

**Diretoria Científica**
Avaliação de trabalhos • Auxílio em pesquisas:
Ayne Murata Hayashi, Maria Luisa Buffo de Cápua e Jean Guilherme Fernandes Joaquim

**Capa:**
Foto de **Daniel Torobekov** no **Pexels**

# Carta ao leitor

Caros Médicos Veterinários Acupunturistas, demais veterinários e colegas,

2021 chega ao fim com uma renovação a esperança! Depois de quase dois anos estamos voltando a ter lampejos de situações próximas a que vivíamos antes do início da pandemia. Eventos presenciais e reuniões de profissionais voltam a acontecer. Tudo com a devida proteção e medidas de segurança necessárias tendo em vista que ainda não chegamos ao fim desta calamidade.

De olho nesta nova realidade e de acordo com o novo normal estamos programando eventos a serem realizados entre o período de 21 a 24 de abril de 2022. Durante os dias 21 e 22 de abril iremos realizar a III prova para obtenção do título de especialista em acupuntura veterinária e nos dois dias subsequentes o nosso curso de atualização.

A prova de título será realizada em SP contando com o apoio do hospital de equinos da Universidade de São Paulo (USP) para a realização das práticas nesta espécie. O candidato deverá se inscrever e estar atento as normas para poder participar.

No sábado e domingo iremos realizar o nosso V Curso de Atualização no modelo teórico prático contando com a Dra. Cecília Tavares e a Dra. Camila Morandini que ministrarão aulas de Gua-sha e Quiropraxia respectivamente. IMPERDÍVEL! Como sempre, associados da Abravet terão descontos exclusivos e preferência para inscrição tendo em vista que serão poucas vagas!

Não podemos esquecer que ainda no sábado dia 23 com início previsto as 17 horas será realizada a assembleia geral da Abravet para escolha e votação da nova chapa conforme carta enviada aos associados no dia 27/10/21 e transcrita a seguir:

*Prezados Acupunturistas Médicos Veterinários,*

*Durante o Evento a ser realizado em São Paulo /SP, dias 23 e 24 de abril de 2022, mais precisamente no dia 23/04/22, após as palestras (18h30 aproximadamente), será realizada a ASSEMBLÉIA GERAL DOS SÓCIOS DA ABRAVET.*

*A atual diretoria convida a quem se interessar a participação com novos nomes para compor o atual quadro diretor bem como a criação de uma nova chapa para concorrer em votação durante a Assembleia e com o intuito de continuar trabalhando e representando o interesse de todos os associados.*

*Desta forma convocamos os membros da ABRAVET – Associação Brasileira de Acupuntura Veterinária para a assembleia geral ordinária, conforme prevista em nosso estatuto, que será realizada no dia 23 de Abril de 2022, em local ainda a definir, como*

*pauta teremos: 1) Eleição da nova diretoria; 2) Informações da Diretoria e 3) Outros assuntos: favor encaminhar para a secretaria no e-mail secretaria@abravet.com.br até dia 01/04/2022.*

*Quanto à eleição da nova diretoria:*

*1) Receberemos nomes dos interessados para compormos uma nova chapa apenas ou*
*2) Receberemos a indicação de uma ou mais chapas com a composição fechada.*

*Composição mínima de uma chapa: um Presidente, Vice-Presidente, Secretaria, Vice-secretaria, Tesoureiro e Vice-tesoureiro. Para inscrição de membros para a diretoria é requisito fundamental:*
*1) Estar quite com as anuidades de 2020 e 2021 – quem ainda não estiver pode fazer pelo PagSeguro no site www.abravet.com.br;*
*2) Estar quite com as obrigações junto ao CRMV, ou seja ser veterinário com CRMV ativo e em dia com as anuidades (no caso de não saber entre no link a seguir e digite seu nome para confirmar http://www.cfmv.gov.br/consulta/# );*
*3) Não ter pendências no SERASA e SPC (neste caso é necessária a consulta do próprio candidato e o encaminhamento desta consulta em anexo por e-mail para diretoria@abravet.com.br , já que este é um serviço pago e não há possibilidade de acesso público).*
*4) Não ter pendências de processos judiciais (neste caso basta declaração de próprio punho).*

*Obs.: Estes quatro itens são exigências mínimas, pois do contrário nenhum documento da ABRAVET pode tramitar no CFMV ou em outros órgãos oficiais.*

*Os interessados em se candidatar devem encaminhar os comprovantes dos itens 1 e 3 juntamente com a candidatura, via e-mail.*
*Favor encaminhar os nomes até 23/02/2022 para diretoria@abravet.com.br, com o título do e-mail CHAPA DIRETORIA ABRAVET.*

*Lembramos que sempre há dificuldade em representar os anseios de todos, mas graças à democracia podemos nos fazer representar.*

*A ABRAVET está fazendo 23 anos e além dos eventos que tem realizado praticamente todos os anos, representa oficialmente e juridicamente os atuantes da área de acupuntura veterinária junto ao CFMV, IVAS e outras entidades quando solicitada.*

*Além disso a ABRAVET passa a divulgar suas ações e ter voz nos Congressos do IVAS, sendo reconhecida como entidade oficial junto ao IVAS no direcionamento e condução da Acupuntura Veterinária Brasileira.*

*O balanço financeiro da ABRAVET será tornado público durante a assembleia para qualquer esclarecimento.*

*Lembramos que a assembleia é aberta a todos, mas somente os sócios quites 2022 poderão votar.*

*Agradecemos desde já a atenção de todos.*

Pedimos a todos os associados e interessados que estejam presentes para se fazer ouvir bem como exercer o seu direito a voto para a escolha da nova chapa.
Na edição deste mês a nossa revista digital conta com muito conteúdo desenvolvido para todos nós amantes da acupuntura!

Nossa entrevistada do mês é a nossa Vice-presidente Ayne Murata que conta para nós um pouco da sua trajetória dentro do mundo da acupuntura veterinária especialmente no mundo acadêmico que ela com muito orgulho milita.

Na coluna Ponto a Ponto, o Nei-guan, mais conhecido como Pc6 é colocado em destaque. Muito utilizado e é para mim (quem me conhece sabe disso) um ponto fundamental muito presente em meus tratamentos especialmente em ambiente hospitalar.

Em Ponto Fonte um belo artigo sobre homeopatia veterinária nos revela um pouco mais desta que é outra especialidade reconhecida pelo nosso conselho.

Finalizando a nossa revista entramos na parte científica com o relato de caso sobre a utilização de implante de ouro para dor e gatos além dos anais dos nosso congresso on-line!

Desejo a todos ótimas festas! Um Natal e um 2022 maravilhoso cheio de Luz, esperança e sabedoria a todos nós!

Ótima leitura a todos e Boas festas!

Huber Aristóteles Nogueira da Gama Filho
Presidente Abravet
CRMV SP 21713

**PONTO DE ENCONTRO**

**abravet.**com.br

@abravet_oficial

/abravet

# SUMÁRIO

# VERÃO


07

## ENTREVISTA

Ayne Murata Hayashi

13

## PONTO A PONTO

Pericárdio 6

15

## PARA LER E SEGUIR

16

## COLUNA PONTO FONTE

Homeopatia Veterinária

19

## RELATO DE CASO

Implante de ouro como tratamento antálgico em gata com vértebra transicional lombossacra – relato de caso

30

## ESPECIAL

Anais do XI Congresso Brasileiro de Acupuntura Veterinária

54

## SUA PARTICIPAÇÃO

56

## INSPIRAÇÂO

Texto de Liu Hua-Yang

ENTREVISTA

# AYNE MURATA

A entrevistada desta edição é a Dra. Ayne Murata Hayashi que possui Graduação, Residência Cirurgia Peq. Animais, Mestrado e Doutorado FMVZ/USP. Especializada Acupuntura FACIS-IBEHE. Especialista Acupuntura Veterinária -CFMV/ABRAVET 2018; IVAS 2007. Curso Fórmulas Magistrais Chinesas (ABFMC). Atendimento autônoma em SP – 2000. Vice-Presidente ABRAVET 2018-2022; Editora Revista ABRAVET – 2016. Coordenadora pós-graduação Acupuntura Veterinária – FAMESP. MV contratada Serviço de Cirurgia em Pequenos Animais – HOVET FMVZ USP. Docente Pós-Graduação Depto. de Cirurgia – FMVZ USP

O que despertou o seu interesse pela acupuntura veterinária no início da sua trajetória? Quem foram os seus mestres??

O meu primeiro contato com acupuntura veterinária foi num curso da SPMV que ocorreu na FAU-USP, onde vi uma palestra do Prof. Dr. Stelio P. L. Luna de acupuntura e anestesia. Eu já havia terminado a residência em cirurgia de pequenos animais na FMVZ USP e trabalhava na clínica da Angelica Safatle, Ricardo Lisak e Archivaldo Reche Junior – hoje Professor na FMVZ USP, e pensei será que haveria vantagens do uso da acupuntura na anestesia, já que temos bons fármacos ???, mas com certeza indicada para analgesia. Logo em seguida, fui ver palestras promovidas por um laboratório chamado como NOITE DO CLÍNICO, onde alguns relatos de casos ou assuntos podiam ser escolhidos para o veterinário apresentar, e uma amiga iria apresentar o caso de um cão com linfoma intestinal que eu tratei com alopatia. Mas havia um palestrante Carlos Augusto Torro que falou sobre Medicina Tradicional Chinesa (MTC), e mostrou que havia indicação de integrar para tratar diversas afecções, além de quadros de dor no sistema musculo-esquelético: dermatológicas, sequela de cinomose, nefropatia e outros. Fiquei maravilhada e despertou interesse em aprender esta técnica “tão milagrosa”. Foi então que após alguns anos de formada, em 1999, e morando em Campinas, encontrei um curso de pós-graduação em acupuntura em São Paulo, reconhecido pelo MEC, no FACIS-IBEHE. Era um curso para profissionais da área médica e que possibilitava ambulatório veterinário nas segundas feiras das 20h às 22h com um grande mestre, Carlos Augusto Torro. Paralelamente, após o primeiro semestre de curso, vi a necessidade de aprender a usar as fórmulas magistrais chinesas – fitoterapia chinesa, pois tive um professor que citava que em doenças crônicas ou complexas, era muito importante usar, e então comprei algumas apostilas

em Campinas. E na veterinária era o que mais ocorria... Somente no ano seguinte frequentei dois cursos na área, em Campinas com Paulo Américo e em São Paulo com Carlos Augusto Torro e Carla Shiguehara. Na época a MTC me ajudou a compreender situações não só na área profissional como pessoal. Continuei após os dois anos da pós-graduação, a frequentar o ambulatório, no qual pude aprimorar o raciocínio da MTC perante os casos clínicos, e continuei nos cursos da instituição para aprimoramento: acupuntura em pediatria, neurologia e outros. Frequentava também o ambulatório humano sob comando do Mestre Carlos Rojas, que propiciava um aprendizado e técnicas devido a riqueza no exame (pulso e língua) e sintomas – relatados pelo paciente. E uma amiga veterinária acupunturista, Lilian Eiko comentou sobre a Abravet! Comecei a frequentar todos os congressos Abravet que podia, afinal era a única entidade de acupuntura veterinária brasileira. Posteriormente, fiz mais cursos de prescrição em fórmulas magistrais chinesas, destaco o grande Mestre Dr. Fulvio Schiavo, pupilo do Dr. Lo der Cheng, que até hoje me ensina esta verdadeira arte. Tive grandes Mestres, Amigos e Colegas nesta trajetória de busca por mais conhecimentos na MTC, que sempre me ensinaram e continuam ensinando! Não quero esquecer ninguém, por isso faltariam linhas para citar todos!

**A sua formação acadêmica inclui diversos projetos de pesquisa na área de acupuntura. Como você enxerga a acupuntura científica? Existe uma dicotomia entre a acupuntura científica e a energética?**

Procurei fazer o Mestrado e Doutorado na área de acupuntura, retornando a casa onde me graduei, no Departamento de Cirurgia – FMVZ USP. A vontade era muita de difundir aos colegas leigos o que a acupuntura podia fazer ao paciente. A acupuntura científica tem uma valiosa cooperação e suporte para a nossa atuação. Alguns médicos que conheço só utilizam a acupuntura científica. Outros precisam saber da acupuntura energética ou a MTC para prescrição de fórmulas magistrais chinesas, pois sem este conhecimento não se realiza o tratamento correto. Eu diria que são como o Yin e Yang, um não existe sem o outro e ambos se completam e sustentam. Como eu diria, na MTC nunca se deve ser radical, sempre buscar o equilíbrio. Assim na nossa vida profissional e pessoal, embora há momentos de crises, como tudo no universo. E isso propicia o crescimento na área. Amo acupuntura cientifica, na sua importância e valorização do profissional acupunturista, mas também amo a acupuntura energética, que cada vez mais me mostra caminhos na busca de tratamento para meus pacientes.

**Que outras terapêuticas você faz uso e costuma associar com a medicina chinesa, para tratamento dos seus pacientes?**

Atualmente associo muito o campo quântico, que propicia segurança ao lidar com paciente oncológico e atua muito bem em doenças neurológicas, inflamatórias e/ou imunomediadas, ou seja, estado em que se encontra muitos pacientes oncológicos também. Uso muito, além das fórmulas magistrais chinesas, moxabustão e dieta pela MTC, os florais quânticos, pela facilidade de repertorização e administração, principalmente para aqueles que não permitem via oral. A cromoacupuntura, ou simplesmente cromoterapia me encantou. O alinhamento de chakras que aprendi com a grande profissional Daionety Pereira, onde posso a distância ajudar um paciente internado por exemplo. O uso de frequências, seja na forma de aparelhos ou produtos, para o equilíbrio da saúde torna-se cada vez mais em destaque, e é o nosso futuro.

**A acupuntura veterinária é particularmente popular no Brasil, o número de profissionais praticantes cresce a cada ano e mais e mais tutores têm ciência da importância dessa técnica para o tratamento ou prevenção de doenças nos animais. Você vem desenvolvendo um trabalho junto à Abravet já há bastante tempo, na sua opinião qual é a importância da associação para os acupunturistas veterinários brasileiros?**

Como comentei anteriormente, a Abravet iniciou um trabalho de divulgação na área, feito por veterinários acupunturistas VOLUNTÁRIOS para benefício dos veterinários acupunturistas. É muito importante que especialistas de uma área se juntem e concentrem esforços para engrandecer a especialidade e manter qualidade no ensino e perpetue a disseminação de conhecimentos sem conflitos de interesse. E a nossa especialidade – com muito orgulho - acupuntura veterinária, foi a quarta a ser reconhecida pelo CFMV, seguindo a homeopatia, anestesiologia e cirurgia veterinária, graças aos esforços da Diretoria da Abravet, liderada pelo Prof Dr. Stelio P. L. Luna! A Abravet precisa de ajuda de profissionais com vontade de difundir seja cientificamente ou energeticamente a nossa querida acupuntura! Eu diria que acompanho a Abravet de longa data, mas que participo como colaboradora desde 2014, quando iniciaram os trabalhos para a Prova de Título! Outro papel importante é realizar não só os Congressos a cada 2 anos, mas também os cursos de atualização para o público acupunturista já formado. E a Revista da Abravet... muito importante para divulgar cientificamente o que o veterinário acupunturista realizou de técnicas, aparelhos ou ideias novas para que outro colega possa também repercutir no tratamento de algum paciente. Precisamos que se perpetue esta forma de divulgação!

**Qual ou quais os seus conselhos para veterinários que estejam ingressando na área da acupuntura ou medicina chinesa?**

Eu diria, como sempre para todos os alunos, que iniciar o curso de pós em acupuntura veterinária é só o começo! A Medicina Chinesa é um vício, da qual você nunca mais se livrará! Há muito a aprender, pois a acupuntura é apenas a ponta do iceberg, mas a base mais difundida no Ocidente e reconhecida oficialmente. A base do iceberg da MTC envolve muitas outras modalidades de tratamento. Todas são ensinadas, mas o aprofundamento de uma ou outra modalidade depende do interesse e aptidão para uma forma ou outra de tratamento.

> "Como eu diria, na MTC nunca se deve ser radical, sempre buscar o equilíbrio."




# III Prova de Título de Especialista em Acupuntura Veterinária

## 21 e 22 de abril de 2022

## São Paulo/SP

Casarão Bela Vista - Rua Conselheiro Ramalho 899

INSCRIÇÕES ABERTAS até 21/03/22 em **ABRAVET.COM.BR**

# PONTO A PONTO

## Pericárdio 6

# PC6

*Nei-guan*
"Passagem Interior"

**Localização:**
Cão - 2 ou 3 tsun proximal à prega transversa do carpo, no sulco entre os músculos flexor carpi radialis e flexor digital superficial

Equino - em uma depressão cranial à borda cranial da castanha.

**Funções:**
ponto de Conexão Luo, ponto Mestre de tórax e abdômen cranial, ponto de Confluência do Yin Wei Mai, acalma o Shen.

**Indicações:**
arritmias cardíacas, afecções torácicas, cardíacas, gástricas, náusea e vômito, desordens do sono, ansiedade e outros problemas comportamentais.

Cão membro torácico
Vista medial

Equino membro torácico
Vista medial

Referência:
IVAS – CANINE ACUPUNCTURE POINTS, 2017.
IVAS – EQUINE ACUPUNCTURE POINTS, 2017.
LADE, Arnie. Acupuncture Points. Imagens and Functions. Sixth Printing, 1996.
XIE & PREAST. Acupuntura Veterinária XIE. Editora MedVet, 2011.

EVENTO PRESENCIAL

# V Curso de Atualização em Acupuntura Veterinária

**23 e 24/04/22 - São Paulo/SP**

Casarão Bela Vista - Rua Conselheiro Ramalho 899

## CURSO TEÓRICO PRÁTICO DE GUA SHA

com Cecília Tavares

## QUIROPRAXIA, NEUROLOGIA FUNCIONAL E APPLIED KINESIOLOGY COMO \ AUXILIAR DE DIAGNÓSTICO NAS TÉCNICAS COMPLEMENTARES

com Camila Morandini

**Inscrições abertas de 06 a 31/01/22 em www.abravet.com.br apenas para sócios Abravet.**
**Não perca o valor do primeiro lote!**
**Após 01/02 inscrições abertas para não associados.**

Organização:

Abravet
Associação Brasileira de Acupuntura Veterinária

# PARA LER E SEGUIR

Confira a seleção de um livro e um perfil no Instagram que valem a sua atenção. Indicação do perfil do Instagram pela colega Carmen Silva Pierobon, Médica Veterinária Acupunturista.

O perfil “Entendendo a Acupuntura” foi criado por professores que divulgam suas vivências e experiências para nortear o caminho do diagnóstico e tratamento com acupuntura. Vale segui-los.

https://www.instagram.com/entendendoacupuntura/

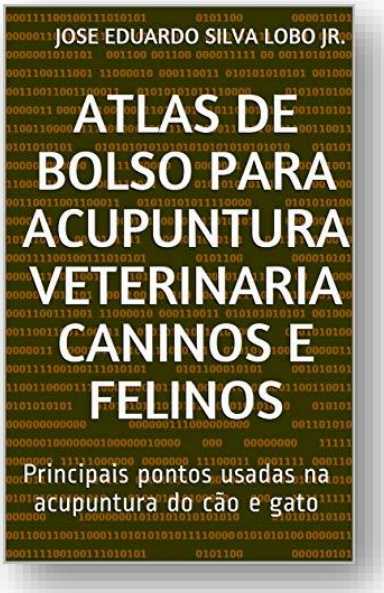


Um atlas com os principais pontos usados no tratamento acupuntural de cães , Contém a descrição da localização anatômica, características e funções dos pontos, além de uma foto demostrando a localização do ponto.
Simples e fácil de usar e consultar.

Formato: eBook Kindle
Idioma: Português
Autor: Jose Eduardo Silva Lobo Jr.

# COLUNA PONTO FONTE

Ponto fonte *Yuan* recebe o Qi original da essência do rim. Serve tanto como reservatório quanto um local de distribuição do Qi original *Yuan.* Neste sentido, esta coluna servirá de reservatório e distribuição de conhecimento para os associados e leitores da revista!

## Homeopatia Veterinária

por Danielle Jaqueta Barberini

A homeopatia é um tratamento natural, situado dentro da medicina integrativa, o qual se utiliza de substâncias naturais, extremamente diluídas, que estimulam uma resposta do organismo frente a enfermidades ou desequilíbrios fisiológicos, através de estímulos em sua energia vital que levam ao reequilíbrio do organismo - cura.

É um tratamento holístico do paciente, ou seja, trata o indivíduo como um todo – englobando aspectos da energia vital, do quadro mental e psicológico, além dos sinais clínicos e aspectos físicos, como biotipo.

Os efeitos do tratamento homeopático podem ser visualizados em apenas minutos após a administração, ou após horas ou dias, dependendo da cronicidade da

doença, sendo as respostas clínicas mais rápidas em enfermidades agudas que nas enfermidades crônicas. A efetividade e o tempo necessário para o início de sua ação dependem de diversos fatores como: vitalidade do paciente, tipo e severidade da doença, tempo em que a doença está instalada no paciente e a escolha do medicamento adequado.

Primeiramente, a Homeopatia foi utilizada no tratamento das enfermidades do homem e, com a experiência adquirida, a mesma passou a ser usada no tratamento de várias doenças em medicina veterinária. É um tratamento seguro de ser utilizado em animais de qualquer espécie e idade, em emergências, quadros agudos ou crônicos.

A Homeopatia é uma ferramenta terapêutica que foi descoberta há muitos anos, porém foi desenvolvida e ficou mundialmente conhecida através do médico alemão Samuel Hahnemann, no final do século XVIII.

O despertar de Hahnemann para a homeopatia teve início quando ele, descrente com a medicina convencional, muito agressiva à época, abandonou a medicina e dedicou-se a traduzir livros e trabalhos científicos. Trabalhando na tradução da utilização de China Officinalis, uma erva medicinal utilizada no tratamento de malária. Desta forma, após um insight, Hahnemann decidiu experimentar a China em si mesmo, fazendo com que todos os sintomas da malária se manifestassem em seu organismo – experimentação no homem são.



A Homeopatia é um sistema de medicina baseado no princípio de que “semelhantes curam semelhantes”, ou seja, qualquer substância capaz de produzir em um indivíduo sadio, um conjunto de sinais e sintomas, poderá curar, em doses adequadas, um indivíduo doente que apresente um conjunto de sinais e sintomas semelhantes. Logo Hahnemann refletiu que se a China em dose convencional provoca estes sintomas, seu uso em doses baixas poderia inibi-los, ou seja, o medicamento que intoxica, quando diluído poderia tratar os mesmos sinais clínicos induzidos pelo seu uso não diluído (dinamizado). Estava criada a homeopatia.

Os medicamentos homeopáticos podem ser preparados a partir de substâncias animais, vegetais, minerais ou tecidos doentes.

Podem ser administrados por via oral como pellets, pílulas, tabletes, líquido, ou por via tópica como creme, gel ou pomada. Também podem ser administrados por via injetável (subcutânea, intramuscular, intravenoso), podendo ser utilizados pontos de acupuntura para esta administração, tendo assim a vantagem do efeito da homeopatia somado com o efeito do ponto de acupuntura (por exemplo: homeopático para vômitos nux vomica administrado no ponto de acupuntura Pc6). A homeopuntura tem sido cada vez mais praticada, sendo um dos casos mais conhecidos o uso do Viscum album, medicamento homeopático para uso adjuvante em casos oncológicos, o qual é sempre utilizado no acuponto VG14. Medicamentos para diarreia injetáveis podem ser utilizados em pontos de acupuntura, como Arsenicum album, Podophillum, etc no VG1, E36, IG10, entre outros.

O diagnóstico Homeopático é uma arte a parte, onde o Médico Veterinário Homeopata deve se dedicar a estudar o caso do animal como um todo, ou seja, um sistema completo onde a anatomia, fisiologia, psiquismo, antecedentes hereditários e adquiridos, e influência do meio, fazem parte de um organismo indivisível.

Deve-se conhecer os sintomas mentais, psíquicos, gerais e locais, os sintomas raros, peculiares e característicos do paciente, para assim possibilitar a escolha do medicamento homeopático mais adequado ao paciente, de forma a abrangê-lo em toda a sua totalidade.

Bibliografia

BENEZ, S.M.; BOERICKE, S.; CAIRO, N; et al. Manual de Homeopatia Veterinária -Indicações clínicas e patológicas –teoria e prática. São Paulo: Robe Editorial, 2002.594p.

BOERICKE, W. Manual de matéria médica homeopática, sintomas-guia e características dos principais medicamentos (clínico e patogenéticos).São Paulo: Robe Editorial, 1997. 430p.

HAHNEMANN, S. 2001. Organon da arte de curar. 6ª ed. São Paulo: Editora Robe Editorial, 2001. 248p.

LATHOUD, J.A. Estudo de matéria médica homeopática. 2ª ed. São Paulo:Organon, 2004.1190p

ALLEN, H.C. Sintomas–chave da matéria médica homeopática –Keynotes. SP, p.87-88. 2000.

BRUNINI, D,. SAMPAIO, C. Homeopatia Princípios, Doutrina e Farmácia IBHE. 2 ed. São Paulo. Mythos Editora, p. 231-234. 1993.

VANNIER, L. Manual de Terapêutica Homeopática. 4 ed., São Paulo, Editora Organon, 21p. 2004.

Repertorio Homeopatico Para Medicos Veterinarios. 1086 páginas. Editora: Ana Regina Torro; Edição: 1 (2006)

# RELATO DE CASO

## IMPLANTE DE OURO COMO TRATAMENTO ANTÁLGICO EM GATA COM VÉRTEBRA TRANSICIONAL LOMBOSSACRA – RELATO DE CASO

Isabela Emy Kamiguchi[1]*; Maria Isabel Sousa Paiva[2]
[1] Pós-graduação em Acupuntura Veterinária; Relato de caso apresentado como trabalho de conclusão de curso de pós-graduação em Acupuntura Veterinária – Centro Universitário de Jaguariúna – SP;
[2]M.V., Msc. Instituto Bioethicus
*isabela.kam@gmail.com

**RESUMO**

A vértebra transicional é uma anomalia congênita que pode ocorrer em cães e gatos. Na Medicina Tradicional Chinesa, é definida como uma deficiência da substância vital Jing. Anteriormente, era considerada um achado incidental nas radiografias dos pacientes. Com a progressão dos estudos acerca dessa anomalia, descobriu-se que quando presente em região lombossacra pode ter papel importante no desenvolvimento de lesões como displasia coxofemoral, síndrome da cauda equina e estenose lombossacra em cães. Há evidências de que algumas raças de cães sejam mais predispostas à sua ocorrência. Por outro lado, ainda há poucos dados sobre essa alteração em gatos e seus impactos nessa espécie. Existem algumas sugestões de que possa influenciar no desenvolvimento de estenose lombossacra em gatos, causando dor, hiperestesia lombar e mudanças de comportamento. Nesse caso, o tratamento pode ser conservativo (com uso de anti-inflamatórios e analgésicos) ou cirúrgico. Por outro lado, o implante de ouro tem se mostrado um tratamento eficaz na analgesia de diversas lesões. Esse trabalho relata o caso de uma gata sem raça definida, de 7 anos e com vértebra transicional lombossacra que apresentou sinais clínicos compatíveis com estenose lombossacra. Após o tratamento feito com implante de ouro em pontos de acupuntura, a paciente teve notável melhora dos sinais clínicos e mudanças positivas no comportamento. Sugere-se que o implante de ouro possa ser considerado uma opção vantajosa de tratamento conservativo em pacientes com sinais de dor secundários às lesões relacionadas com a vértebra transicional lombossacra. Mais estudos serão necessários para avaliar a eficácia dessa modalidade terapêutica nesses casos.

Palavras-chave: felis, analgesia por acupuntura, região lombossacral, próteses e implantes

## INTRODUÇÃO

Malformações congênitas são definidas como anomalias funcionais e estruturais de tecidos, órgãos ou sistemas que ocorrem como consequência de distúrbios no processo normal de desenvolvimento embrionário[1].

Alterações congênitas da coluna vertebral (ACCV) são frequentemente encontradas em cães e gatos por meio de exames radiográficos[2, 3]. Elas têm sido amplamente descritas em cães, sendo as principais encontradas: vértebras em bloco, hemivértebras, vértebras transicionais, espinha bífida, subluxação atlantoaxial e espondilomielopatia cervical[1, 4].

A vértebra transicional (VT) é uma anomalia congênita que ocorre nas principais transições da coluna vertebral: cérvicotorácica, tóracolombar, lombossacra e sacrococcígea[4, 5]. É definida como uma vértebra que possui características de duas divisões anatômicas diferentes, ou seja, uma única vértebra assume características anatômicas da vértebra da região adjacente[1, 3, 5]. Essa anomalia pode resultar em variações do número de vértebras do segmento acometido[6]. Na maioria dos casos, envolve a presença ou ausência de uma costela ou processo transverso[1].

Os primeiros estudos sobre essa anomalia mostraram que não há associação entre a presença de VT e sinais clínicos em cães e gatos, sendo frequentemente citada como um achado incidental[2, 3].

Entretanto, outros estudos sobre a VT em cães sugerem que quando essa anomalia acomete a região lombossacra há maiores riscos para o desenvolvimento de doença do disco intervertebral, compressão da raiz nervosa, estenose degenerativa do canal lombar, displasia coxofemoral e síndrome da cauda equina[2, 7, 8, 9, 10]. Na grande maioria destas lesões, o animal pode apresentar sinais clínicos de dor, claudicação, paresia de membros pélvicos, ataxia e sensibilidade aumentada à palpação em região lombossacra[2, 7, 8].

Dependendo dos sinais clínicos evidenciados no paciente, o tratamento pode ser conservativo, com uso de analgésicos e anti-inflamatórios para a dor, ou cirúrgico, através da descompressão medular quando necessária[11].

Por outro lado, até o presente momento, pouco foi publicado sobre os tipos de alterações congênitas da coluna vertebral em gatos e pouco se sabe sobre seus impactos na qualidade de vida dessa espécie[3, 12].

Na visão da Medicina Tradicional Chinesa (MTC), anomalias congênitas são caracterizadas como deficiência de uma substância vital denominada Jing, ou

Essência. As possibilidades de tratamento deste padrão com a MTC vão desde acupuntura até o uso de fitoterápicos chineses[13, 14].

O implante de ouro é uma das diversas formas que existem de se estimular pontos de acupuntura para obter suas funções energéticas e proporcionar analgesia a longo prazo[15, 16]. Também não possui efeitos colaterais, além de ser um material de excelente biocompatibilidade, não provocar irritação local nem rejeição a longo prazo, ser de fácil síntese e manipulação[15, 16, 17, 18].

O uso do implante de ouro para efeito antálgico pode ser justificado pelo fato da VT lombossacra ser fortemente relacionada a lesões importantes que causam dor, bem como pela crescente procura por parte dos tutores por técnicas integrativas que gerem menos efeitos deletérios aos pacientes e sejam menos invasivos.

O objetivo deste trabalho é relatar um caso clínico de VT lombossacra em uma gata no qual foi possível controlar a dor e melhorar a qualidade de vida da paciente com o emprego do implante de ouro em pontos de acupuntura, bem como discutir com a literatura os resultados desse tratamento.

## RELATO DE CASO

Uma gata fêmea sem raça definida, castrada após a primeira prenhez, aproximadamente 7 anos, peso corporal de 3,5kg e domiciliada exclusivamente em sistema dentro da residência (indoor), foi avaliada por médico veterinário particular com a principal queixa de claudicação em membros pélvicos. Relatou-se também que a gata apresentava há algum tempo aversão ao toque em determinadas regiões do corpo, principalmente região lombar. A aversão era caracterizada por reações leves como vocalizações e fuga, porém estas reações se intensificaram ao ponto da gata se tornar agressiva quando tocada na região lombar. Além disso, relatou-se que a gata apresentava relutância em pular e descer de locais altos, dando preferência a locais mais baixos ou com mais pontos de apoio para alcançar locais altos, comportamento cuja tutora referiu ser incomum.

Além do distúrbio de locomoção referido, a paciente tinha histórico de lipidose hepática e êmese de aspecto bilioso recorrente tratados com fitoterapia chinesa (Jia Wei Xiao Yao San), mas sem melhora total do quadro de êmese. Também foi relatado pela tutora que a gata apresentava lacrimejamento de aspecto seroso e hiperemia de olho esquerdo há cerca de 1 ano, porém os exames oftalmológicos não demonstraram alterações.

Ao exame físico, foi constatada leve taquicardia (183bpm) e taquipneia (59

mpm); temperatura retal de 39,2ºC. Na anamnese, foi relatado que a paciente se encontrava com normodipsia; normoquesia; normorexia; urina de aspecto e frequência normais (cor amarelo claro, odor ácido e micção de 2 a 3 vezes por dia). A língua apresentou-se vermelha na ponta e nas laterais, com uma fina saburra esbranquiçada. O pulso estava profundo, rápido, fino e em corda. Na palpação da coluna, constatou-se comportamento agressivo ao toque da região lombar. No exame de observação da locomoção, constatou-se claudicação em membros pélvicos e discreta claudicação em membro torácico direito. No hemograma completo não foram constatadas alterações. O bioquímico apresentou diminuição do nível da enzima alanina aminotransferase (ALT), que estava em 10 U/L (valores de referência 12 – 130 U/L), e aumento de triglicérides com 330 mg/dL (valores de referência 10-100 mg/dL), compatíveis com o quadro de alteração hepática crônica já previamente diagnosticada.

Foi realizado na gata um exame radiográfico da coluna lombar e membro pélvico esquerdo, nas projeções látero-lateral (Figura 1), ventrodorsal (Figura 2) e mediolateral esquerda.

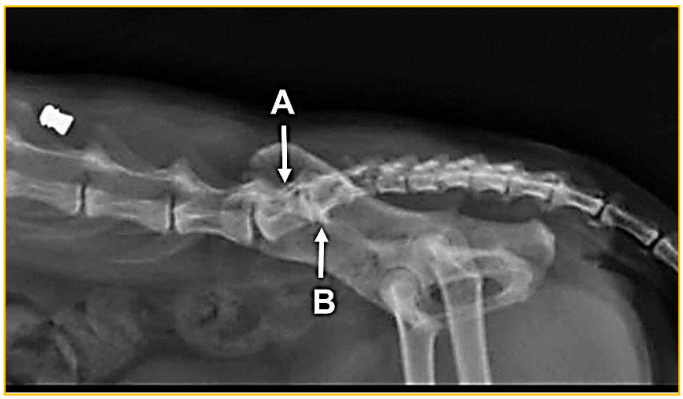


Figura 1: Vista lateral esquerda da região lombossacra da paciente. (A) A última vértebra lombar possui forma e tamanho semelhantes à uma vértebra sacral, o que caracteriza uma vértebra transicional com sacralização de L7. (B) Presença de osteófitos ventrais entre L7-S1. Fonte: arquivo pessoal.

Figura 2: Vista ventro-dorsal da região lombossacra da paciente. Nota-se a formação de um processo articular sacroilíaco no lado direito (seta branca). Fonte: arquivo pessoal.

De acordo com as imagens obtidas, constataram-se as seguintes alterações:
- Sacralização da vértebra L7, com esclerose das margens vertebrais L7-S1;
- Osteófitos ventrais entre L7-S1;
- Formação de processo articular sacroilíaco direito em L7;
- Desvio do assoalho do canal vertebral com discreto aumento da radiopacidade deste na porção adjacente.

As articulações coxofemorais estavam congruentes, com superfícies articulares regulares e radiopacidade mantida. Articulações femoro-tibio-patelares e tarsicas na vista mediolateral esquerda também apresentaram aspectos radiográficos preservados. Foi encontrado um projétil (chumbinho) alojado em região muscular/subcutânea dorsal ao corpo vertebral de L4, mas que não influenciou o quadro clínico.

Frente aos exames físicos e complementares, associados aos dados clínicos colhidos na anamnese, concluiu-se que a paciente possui vértebra transicional, especificamente uma sacralização da vértebra L7, sem alterações em demais articulações subjacentes. Espondilose lombossacra não foi descartada, mas um exame de imagem mais avançado seria necessário para confirmar. Por se tratar de uma alteração congênita, seu diagnóstico segundo a MTC foi definido como uma deficiência da substância fundamental Jing, ou Essência.

Tendo em vista o nítido quadro de dor constatado pelas alterações comportamentais, hiperestesia em coluna lombar e comprometimento locomotor, optou-se pelo tratamento com implantes de ouro em pontos de acupuntura.

Para sua realização, a paciente foi medicada com medicação pré-anestésica (MPA): dexmedetomidina na dose de 5mcg/kg e metadona a 0,3 mg/kg por via intramuscular. Após a MPA, a paciente foi induzida com isoflurano inalado via máscara, pois a sedação obtida com MPA foi leve e a paciente estava extremamente estressada com as manipulações, não permitindo a realização do acesso venoso para indução com propofol. Após a indução, ela foi mantida com a anestesia inalatória e procedeu-se ao acesso venoso da veia cefálica para manutenção anestésica com soro fisiológico e propofol na dose de 0,2 mg/kg/min.

Procedeu-se para a implantação do ouro. Foram utilizadas partículas de ouro de 18 quilates, mensurando 1mm de largura e 3mm de comprimento. Cada partícula foi inserida no bisel de agulhas calibre 40mm x 1,2mm, que por sua vez foram acopladas a um implantador metálico específico, próprio para este tipo de procedimento.

Os acupontos para realização dos implantes de ouro foram escolhidos visando tratar a dor local gerada pela instabilidade lombossacra (técnica de "cercar o dragão) e promover fluxo suave de Qi a fim de desestagnar a dor e tratar a região lombar principalmente. Sendo assim, foram escolhidos 10 pontos de acupuntura para implantação de ouro: VB21, B18, B26, B27, B28, BH, B40, VB34, E36 e F3, conforme descritos na Tabela 1. A paciente recebeu um total de 19 implantes de ouro.

Tabela 1 – localização e função dos acupontos utilizados no caso relatado.

| Acuponto | Localização anatômica | Atributos e indicações |
|---|---|---|
| VB21 | Em um sulco no músculo cranial à escápula, a meia distância entre o o acrômio e o VG14 (na linha média dorsal, entre C7 e T1). | Ponto de intersecção dos canais do Triplo Aquecedor, Vesícula Biliar e Yang-wei. Dor no ombro, desordens de fígado e vesícula biliar. |
| B18 | Na superfície dorsolateral da coluna, 1,5 cun lateral à borda caudal do processo espinhoso dorsal de T10. | Ponto de assentimento shu-dorsal do fígado. Doenças hepáticas, doenças da vesícula biliar, desordens oculares, irritabilidade. |
| B26 | Na superfície dorsolateral da coluna, 1,5 cun lateral à borda caudal do processo espinhoso dorsal de L6. | Portão do Yuan Qi (fonte). Deficiência de Yang e Qi, incontinência urinária, diarreia, dor abdominal, dor lombossacra. |
| B27 | Na superfície dorsolateral da coluna, 1,5 cun lateral à borda caudal do processo espinhoso dorsal de L7. | Ponto de assentimento shu-dorsal do intestino delgado. Dor abdominal, diarreia, incontinência urinária, hematúria, dor lombossacra. |
| B28 | No primeiro espaço intervertebral sacral (S1-S2), 1,5 cun lateral à linha média dorsal entre o sacro e a borda medial da asa do íleo. | Ponto de assentimento shu-dorsal da bexiga. Disúria, incontinência urinária, diarreia, constipação, dor lombossacra. |
| BH | Na linha média dorsal no espaço lombossacro. | Tonifica o rim, ativa Qi e Sangue, alivia dor. Ciatalgia, desordens lombares e pélvicas, dor abdominal, diarreia, alterações reprodutivas. |
| B40 | No centro da fossa poplítea. | Ponto mar, ponto terra, mestre de coluna lombar e articulação coxofemoral. Vômito, diarreia, disúria, incontinência urinária, doença do disco intervertebral e articulação coxofemoral. |
| VB34 | Na superfície lateral do membro pélvico, em uma pequena depressão cranial e distal à cabeça da fíbula. | Ponto mar, ponto terra e influência de tendões e ligamentos. Estagnação de Qi do estômago e Qi do fígado, vômito, desordens de fígado e vesícula biliar, claudicação de membros pélvicos, alívio geral de dor. |
| E36 | Na face craniolateral do membro pélvico, 3 cun distal ao E35 (na depressão distal à patela e lateral ao ligamento patelar); 0,5 cun lateral ao aspecto cranial da crista da tíbia, na saliência do músculo tibial-cranial. | Ponto mestre de trato gastrointestinal e abdômen, ponto mar e ponto horário. Vômito, náusea, dor estomacal, úlcera gástrica, constipação, tônico geral de Qi, dor no joelho. |
| F3 | Na superfície medial do membro pélvico, proximal à articulação metatarsofalangeana, entre o segundo e terceiro ossos metatarsianos. | Ponto terra na madeira, ponto fonte. Estagnação de Qi do fígado e vesícula biliar, desordens gastrointestinais, condições de dor generalizada. |

Como resultado, no dia seguinte ao procedimento a paciente já apresentou significativas melhoras do quadro: o comportamento agressivo como resposta à palpação da região lombar se tornou menos frequente e a paciente demonstrou estar mais ativa, com atividades físicas mais constantes. Ao longo dos primeiros 3 dias após o procedimento, a paciente também voltou a subir em locais mais altos que até então eram evitados. Após 7 dias, ela permitiu completa palpação da lombar sem demonstrações de incômodo ou agressividade, permitindo inclusive a escovação dos pêlos nessa região, atividade a qual ela havia se tornado intolerável quando o quadro clínico se iniciou. Por fim, 60 dias depois do procedimento, durante reavaliação, esses resultados foram constatados como estáveis, sem indícios de regressão do quadro.

## DISCUSSÃO

A paciente apresentada neste trabalho demonstrou sinais clínicos que já foram relatados como compatíveis com estenose lombossacra em cães e gatos[1, 2, 3, 4, 8, 10]. A radiografia simples não pôde confirmar a presença de estenose lombossacra na paciente, demonstrando que seu diagnóstico preciso deve ser feito com uma técnica de imagem mais avançada, como sugerido pela literatura[1, 2]. Todavia, não se descarta essa lesão neste caso e que ela seja a provável causa dos sinais de dor, visto que não haviam outras lesões que os explicassem e houve mudanças comportamentais positivas após o implante de ouro. Essas mudanças após o procedimento também reforçam o fato do implante de ouro ter como sua principal indicação a dor, como referido em literatura[14, 15].

Os resultados obtidos nesse relato associados à literatura abrem possibilidade para sugerir o implante de ouro como opção de tratamento conservativo em lesões associadas às VT lombossacra, visto que é um procedimento que possui vantagens sobre o tratamento alopático. Por exemplo, em alguns casos citados na literatura[10, 11], a descontinuação dos medicamentos pode resultar em recidiva dos sinais clínicos, tornando necessário recorrer ao tratamento cirúrgico. Em contrapartida, o implante de ouro tem efeito analgésico duradouro e excelente biocompatibilidade, não causando danos ao animal que normalmente seriam causados pelo uso prolongado de anti-inflamatórios e analgésicos[15, 16, 17, 18].

Em relação à VT, quando os primeiros estudos acerca dessa alteração iniciaram, acreditava-se que essa anomalia em cães não era clinicamente significativa, sendo constatada como um achado incidental[1]. Entretanto, o aprimoramento das técnicas de diagnóstico por imagem e melhor compreensão da biomecânica do corpo de cães e gatos trouxe novas diretrizes e considerações sobre essa alteração; alguns autores começaram a questionar essa relação em cães[19, 20]. Desde então, muitos estudos sobre a anomalia despontaram em cães,

com evidências de que a VT lombossacra possui forte relação com displasia coxofemoral, estenose lombossacra e síndrome da cauda equina[2, 6, 7, 8, 10]. Entretanto, pouco foi elucidado sobre essa questão em gatos, e os relatos de caso são escassos, levando a crer que essa alteração seja pouco frequente nessa espécie[3, 12].

Todavia, não se deve descartar a possibilidade de que seja uma alteração subnotificada em gatos, uma vez que sinais de dor e claudicação nessa espécie podem ser de difícil detecção[21]. Uma das explicações para isso é a histórica estereotipagem de que gatos são animais independentes, indiferentes e anti-sociais[22]. Esse estereótipo pode facilmente levar o tutor ou o médico veterinário a acreditar que alguns comportamentos agressivos são devido à natureza peculiar do gato, e não à possível presença de dor e desconforto. Apesar de ser uma escala subjetiva, a avaliação de variações no comportamento do gato podem ser bons indícios iniciais, tanto para o tutor quanto para o médico veterinário, de que o animal possa estar sentindo dor[23].tar-se há cerca de uma semana, cmembros

## CONCLUSÃO

No relato de caso apresentado, a paciente possuía sinais compatíveis com dor, provenientes da VT lombossacra. A utilização do implante de ouro em pontos de acupuntura proporcionou uma melhora significativa do quadro clínico da paciente, com mudanças positivas de comportamento e retorno a atividades físicas até então limitadas pela dor. Obteve-se melhora na sua qualidade de vida com uma terapia atóxica e sem efeitos deletérios. Esse fato, associado ao que foi discutido em literatura, permite sugerir que o implante de ouro em pontos de acupuntura possa ser uma modalidade de tratamento conservativo em lesões associadas à VT lombossacra. Mais estudos sobre o assunto serão necessários para se obter conclusões sólidas.

## REFERÊNCIAS

1. MORGAN, J. P. Congenital Anomalies of the Vertebral Column of the Dog: A Study of the Incidence and Significance Based on a Radiographic and Morphologic Study. Veterinary Radiology, v. 9, n. 1, p. 21-29, set. 1968.

2. BAILEY, C.S.; MORGAN, J.P. Congenital spinal malformations. Veterinary Clinics of North Amercia: Small Animal Practice, v. 22, n. 4, p. 985-1015, jul. 1992.

3. NEWITT, A. L. M.; GERMAN, A. J.; BARR, F. J. Lumbosacral transitional vertebrae in cats and their effects on morphology of adjacent joints. Journal of Feline Medicine and Surgery, v. 11, n. 12, p. 941–947, 2009.

4. THRALL, D. E. Diagnóstico de radiologia veterinária. 6. ed. Rio de Janeiro: Elsevier Editora Ltda, 2014.

5. DE RYCKE, L.; SAUNDERS, J. Congenital anomalies of the vertebrae in dogs. Vlaams Diergeneeskundig Tijdschrift, v. 86, n. 2, p. 105–118, mar. 2017.

6. WESTWORTH, D. R.; STURGES, B. K. (2010). Congenital Spinal Malformations in Small Animals. Vet Clin Small Anim, v. 4, n. 5, p. 951–981, set. 2010.

7. DAMUR-DJURIC, N. et al. Lumbosacral transitional vertebrae in dogs: classification, prevalence, and association with sacroiliac morphology. Veterinary Radiology and Ultrasound, v. 47, n. 1, p. 32-38, jan./fev. 2006.

8. FLÜCKIGER, M.A. et al. A lumbosacral transitional vertebra in the dog predisposes to cauda equina syndrome. Veterinary Radiology and Ultrasound, v. 47, n. 1, p. 39-44, fev. 2006.

9. MORGAN, J.P.; WIND, A.; DAVIDSON, A.P. Bone dysplasias in the labrador retriever: a radiographic study. Journal of the American Animal Hospital Association, v. 35, n. 4, p. 332-340, jul./ago. 1999.

10. WORTH, A.; MEIJ, B.; JEFFERY, N. Canine Degenerative Lumbosacral Stenosis: Prevalence, Impact And Management Strategies. Veterinary Medicine (Auckland, N.Z.), v. 10, p. 169-183, fev. 2019.

11. DANIELSKI, A.; BERTRAN, J.; FITZPATRICK, N. Management of degenerative lumbosacral disease in cats by dorsal laminectomy and lumbosacral stabilization. Vet Comp Orthop Traumatol, v. 26, n. 1, p. 69–75, abr. 2013.

12. HARRIS, G.; BALL, J.; DECKER, S. Lumbosacral transitional vertebrae in cats and its relationship to lumbosacral vertebral canal stenosis. Journal of Feline Medicine and Surgery, v. 21, n. 4, p. 286–292, mar. 2018.

13. MACIOCIA, G. Os fundamentos da Medicina Chinesa. 3. ed. Rio de Janeiro: Roca, 2020.

14. XIE, H.; PREAST, V. Medicina veterinária tradicional chinesa - princípios básicos. São Paulo: MedVet, 2012.

15. DURKES, T. E. Gold bead implants. Problems in Veterinary Medicine, v. 4, n. 1, p. 207- 211, mar. 1992.

16. FAGUNDES. R.M. Implante de ouro. Disponível em <http://www.caanes.com.br>. Acesso em: 12 dez. 2020.

17. JAEGER, G.T. et al. Double-blind, placebo-controlled trial of the pain-relieving effects of the implantation of gold beads into dogs with hip dysplasia. Veterinary Records, v. 158, n. 21, p. 722-726, mai. 2006.

18. SHAH, M.; BADWAIK, V.D.; DAKSHINAMURTHY, R. Biological applications of gold nanoparticles. Journal of Nanoscience and Nanotechnology, v. 14, n. 1, p. 344-362, jan. 2014.

19. LARSEN, J.S. (1977) Lumbosacral ransitional vertebrae in the dog. American Journal of Veterinary Radiology Society, v. 18, n. 3, p. 76-79, mai. 1977.

20. MORGAN, J.P.; STEVENS, M. Radiographic diagnosis and control of canine hip dysplasia. Ames, IA: Iowa State University Press, 1985.

21. MATHEWS, K. A. Pain assessment and general approach to management. Veterinary Clinics of North America: Small Animal Practice, v. 30, n. 4, p. 729-755, jul. 2000.

22. ATKINSON, T. Practical feline behaviour: Understanding cat behaviour and improving welfare. Wallingford: CABI, 2018.

23. EPSTEIN, M. et al. Pain Management Guidelines for Dogs and Cats. Journal of the American Animal Hospital Association, v. 51, n. 2, p. 67-84, mar./abr. 2015

# NOVO ANO NOVA ANUIDADE

Pagar anuidade Abravet

Abravet
Associação Brasileira de Acupuntura Veterinária

ESPECIAL

# ANAIS

XI Congresso Brasileiro de Acupuntura Veterinária

on-line

XI Congresso Brasileiro de Acupuntura Veterinária on-line

ISBN: 978-65-89908-24-1

# ACUPUNTURA COMO TRATAMENTO COMPLEMENTAR NA HIDROCEFALIA CONGÊNITA EM CÃES: RELATO DE CASO

XI Congresso Brasileiro de Acupuntura Veterinária, 1ª edição, de 03/04/2021 a 03/10/2021
ISBN dos Anais: 978-65-89908-24-1

**BONADIO; Tathiane Alvares** [1]

**RESUMO**

Hidrocefalia é uma desordem multifatorial caracterizada por acúmulo de líquido cérebro espinhal (LCE) no interior do crânio, podendo ocorrer quando existe uma resistência da passagem do LCE, devido a obstrução entre ventrículos. Ocorre com frequência na clínica de pequenos animais nas formas primária ou congênita. É mais frequente em filhotes com sinais clínicos envolvendo abaulamento de cabeça, apatia, cegueira, ataxia, convulsões e andar em círculos. O diagnóstico é baseado nos achados dos exames clínico, neurológico e na avaliação do tamanho ventricular com exames de imagem, como ultrassom, tomografia computadorizada e ressonância magnética. O tratamento é baseado em suporte geral, medicamentos que limitem a produção do LCE ou cirúrgico. Nesse contexto, a acupuntura representa uma opção dentre as terapias complementares e pode auxiliar na promoção da homeostase, liberação de opioides endógenos e ativação do sistema imune. As bases teóricas alicerçadas na Medicina Tradicional Chinesa (MTC) permitem incluir um conceito de reequilíbrio do organismo quando em associação com a medicina ocidental, mantendo-se a orientação humanista. Foi atendida na Fundação de Ensino Superior de Bragança Paulista, a paciente Tilica, canina, Pinscher, 6 meses, cuja queixa principal era ataxia, tremores e dificuldade em se manter em estação. O diagnóstico foi de hidrocefalia congênita, com prognóstico reservado, sendo orientada a possibilidade de eutanásia. Esta não foi uma opção já que a paciente respondia aos comandos. Sendo assim, os tutores buscaram alternativa terapêutica com acupuntura. O padrão de desarmonia envolvia deficiências de Jing, de Qi do rim, Qi de baço-pâncreas, gerando acúmulo de umidade e vento interno. Após três sessões ao longo de um mês, a paciente apresentou diminuição da ataxia, ausência dos tremores e melhora progressiva na manutenção da postura. Muitas vezes, o diagnóstico pela medicina ocidental não é possível. Já na MTC, a detecção do padrão de desarmonia possibilita iniciar o tratamento a partir dos sinais clínicos até a causa de base. Conclui-se que a acupuntura representa uma ferramenta a ser empregada visando à sobrevida e qualidade de vida, devendo ser considerada em casos nos quais o prognóstico pode deixar clínico e tutor com poucas opções dentro da medicina ocidental.

**PALAVRAS-CHAVE**: Hidrocefalia Congênita; Acupuntura; Cães; Substâncias Vitais; Medicina Tradicional Chinesa

[1] Instituto Jaqueline Pecker, tathiane.bonadio@gmail.com

XI Congresso Brasileiro de Acupuntura Veterinária on-line

ISBN: 978-65-89908-24-1

# ACUPUNTURA PARA TRATAMENTO DE CINOMOSE

XI Congresso Brasileiro de Acupuntura Veterinária, 1ª edição, de 03/04/2021 a 03/10/2021
ISBN dos Anais: 978-65-89908-24-1

**SEHN; Isadora** [1]

## RESUMO

Isadora Sehn1, Natani Peiter2, Mirela Sehn3 A acupuntura é definida como a inserção de agulhas na pele em acupontos específicos com o objetivo de cura (GLÓRIA; LAVRADOR; LUNA, 2017). A cinomose é uma doença sistêmica, causada por um vírus altamente contagioso e agressivo, com elevados índices de mortalidade. Com isso, o presente trabalho tem como objetivo ratificar a importância da acupuntura como uma terapia alternativa e complementar para o tratamento da cinomose canina. Trata-se de um resumo simples descritivo, retroativo e de caráter qualitativo de coleta de dados fundado no estudo bibliográfico. Sabe-se que a cinomose é responsável pelo desequilíbrio nos sistemas orgânicos do paciente e que a doença não possui tratamento efetivo, somente sintomáticos. (SILVA, 2011). A terapia de acupuntura consiste na estimulação de pontos sensoriais na pele e músculos, com a liberação de opióides endógenos, reestabelecendo o equilíbrio orgânico do animal. Além disso, lesões em sistema nervoso central possuem limitações quanto ao tratamento medicamentoso para recomposição da função neuronal, sendo assim, a acupuntura é uma nova forma terapêutica (SILVA, 2011). Dessa forma, evidencia-se uma associação importante entre a cinomose com essa terapia complementar milenar, que possibilita evoluções consideráveis ao longo da terapêutica dos pacientes. Ainda, destacam-se relatos de casos na literatura que vão ao encontro da relevância que a acupuntura se faz no tratamento da doença: "a partir da nona sessão o paciente já apresentava uma melhora significativa do quadro neurológico, pois chegara ao ambulatório caminhando sozinho, mas ainda caia. Seu quadro foi evoluindo até recuperação total da musculatura, da propriocepção e caminhar sozinho sem cair." Tendo em vista os vigentes estudos constata-se a importância da acupuntura como tratamento complementar para a cinomose. GLÓRIA, I. P.; LAVRADOR, C.; LUNA, S. A utilização da acupuntura em medicina veterinária. 2017. SILVA, C. C. F. DA. Acupuntura No Tratamento Da Cinomose Nervosa. n. July, p. 46, 2011. Acadêmica de Veterinária da UFPR. Palotina, Paraná; isadorasehn@yahoo.com.br Acadêmica de Veterinária da UFPR. Palotina, Paraná. natanipeiter@gmail.com Acadêmica de Medicina do Centro Universitário da FAG. Cascavel, Paraná. mirelasehn@yahoo.com.br

**PALAVRAS-CHAVE**: Cinomose, Acupuntura Veterinária, Medicina Tradicional Chinesa

[1] UFPR- Campus Palotina; isadorasehn@yahoo.com.br

XI Congresso Brasileiro de Acupuntura Veterinária on-line

ISBN: 978-65-89908-24-1

# EFEITOS MODULATÓRIOS DA ACUPUNTURA COM A ATIVAÇÃO DO SISTEMA ENDOCANABINÓIDE: POSSIBILIDADES NA VETERINÁRIA

XI Congresso Brasileiro de Acupuntura Veterinária, 1ª edição, de 03/04/2021 a 03/10/2021
ISBN dos Anais: 978-65-89908-24-1

**HAYASHI; AYNE MURATA** [1]

## RESUMO

EFEITOS MODULATÓRIOS DA ACUPUNTURA COM A ATIVAÇÃO DO SISTEMA ENDOCANABINÓIDE: POSSIBILIDADES NA VETERINÁRIA Ayne M. Hayashi1 1 FMVZ/USP; aynevet@usp.br Resumo O sistema endocanabinóide é constituído por receptores, CB1 e CB2 e seus ligantes endógenos, anandamina (AEA) e 2 araquidonoilglicerol (2AG). A localização dos receptores CB1 foi descrita no Sistema Nervoso Central (SNC) e periférico, glândula salivar, folículo piloso e pele em cães normais. Já o CB2 é encontrado em células do sistema imune e micróglia, glândulas salivar e sebácea, folículo piloso e linfonodos em cães normais. A acupuntura, particularmente a eletroacupuntura (EA), e a ativação do sistema de endocanabinóides (SE) são associados com muitos efeitos biológicos semelhantes. Dentre eles pode-se citar proteção neuronal e cardiovascular, analgesia, efeito anti-emético e anti-inflamatório e manutenção do equilíbrio energético. O SE tem demonstrado interação com o sistema opioide endógeno, onde CB1 e receptores opioides são co-expressados em muitas regiões do SNC, ambos primariamente localizados presinapticamente. A diferença dos ligantes endocanabinóides seria que eles são produzidos quando ocorre um estímulo, ao contrário dos neurotransmissores que são produzidos e armazenados em vesículas. A EA promoveu efeito neuroprotetor com aumento significativo de AEA e 2AG no cérebro. A atenuação do reflexo simpático excitatório com EA ativando CB1 no cérebro promoveu cardioproteção contra isquemia, sendo estimulado o ponto PC6, e outros trabalhos com E36 e BP6. EA nos pontos PC5-PC6 reduziu a pressão arterial, via SE. O aumento de AEA na pele inflamada após EA, induziu analgesia via CB2. O ponto extra Shan gen tem ações no núcleo hipotalâmico com estimulação da motilidade gastrointestinal e estimulo apetite via CB1. Em cães atópicos foram encontrados aumento de expressão CB1 e CB2 na pele. Possuem distribuição ampla também no trato gastrointestinal de cães. Estes dados sugerem benefício do uso da EA, via ativação SE, no tratamento de cães atópicos, com distúrbios de apetite, motilidade e dor visceral nas enteropatias. Sugere-se fortemente que o SE possa ser um dos mediadores primários que modulam os diversos efeitos biológicos e terapêuticos da eletroacupuntura, podendo justificar esta técnica no tratamento de dermatopatias alérgicas, distúrbios gastrointestinais, neurológicos, cardíacos e quadros dolorosos na veterinária.

**PALAVRAS-CHAVE**: canabinóides, dor, eletroacupuntura, CB1, CB2

[1] FMVZ/USP, aynevet@usp.br

XI Congresso Brasileiro de Acupuntura Veterinária on-line

ISBN: 978-65-89908-24-1

# ESTUDO COMPARATIVO DO USO DA ACUPUNTURA E DO MELOXICAN NO CONTROLE DA DOR OSTEOMUSCULAR EM CÃES.

XI Congresso Brasileiro de Acupuntura Veterinária, 1ª edição, de 03/04/2021 a 03/10/2021
ISBN dos Anais: 978-65-89908-24-1

**FERREIRA; Juliana Maria Nunes** [1]

## RESUMO

**ESTUDO COMPARATIVO DO USO DA ACUPUNTURA E DO MELOXICAN NO CONTROLE DA DOR OSTEOMUSCULAR EM CÃES.** **Juliana Maria Nunes Ferreira[1] Giuliana Petri[2] julianamnferreira@gmail.com [1] [2] Universidade Metropolitana de Santos** A acupuntura é uma técnica milenar da Medicina Tradicional Chinesa de estimulação de pontos específicos no corpo através de diversas formas como estimulação com agulha seca, moxabustão, eletroacupuntura, laserpuntura. O estímulo dos pontos promove analgesia através da neuro modulação ao longo das vias periféricas, centrais e autonômicas, resultando em alterações nos mecanismos de controle e transmissão da dor. O objetivo deste trabalho é comparar o tratamento para a dor osteomuscular com a acupuntura e com o tratamento alopático convencional a base de antiinflamatórios não esteroidais (meloxicam). Foram atendidos 30 cães, ambos os sexos, quaisquer idade, raça e peso com dor osteomuscular diagnosticada com exames de imagem, divididos e m **Grupo Controle (n=15):** animais foram tratados com anti-inflamatório não esteroidal – Meloxicam na dose de 0,2mg/kg no 1º dia de tratamento, uma vez ao dia, passando a seguir para 0,1mg/kg, uma vez ao dia, por até 9 dias e reavaliados semanalmente por 8 semanas e **Grupo Acupuntura (n=15):** animais foram tratados com acupuntura (agulha seca, eletroacupuntura, farmacopuntura com vitamina B12 e moxabustão) semanalmente durante 8 semanas. Antes de cada sessão de Acupuntura ou retorno do grupo Controle, o tutor respondeu a um questionário simples Escala Visual Analógica – EVA e o Questionário de Helsinque. O exame neurológico foi sempre realizado ao início de cada sessão. A diferença entre os grupos em cada sessão foi avaliada com o teste U de Mann Whitney (EVA) e T de Student (Helsinque). O tratamento por Acupuntura mostrou-se significantemente mais eficaz no controle da dor que o tratamento convencional com anti-inflamatórios (meloxicam); ambos os grupos experimentais demonstraram melhora nas condições físicas e comportamentais dos pacientes, porém o grupo tratado com Acupuntura demonstrou maior durabilidade do efeito analgésico e mais sinais de bem estar nos pacientes. Acupuntura é um excelente meio de tratamento para a dor, não possui contraindicações e/ou efeitos colaterais e possui preço acessível. A acupuntura é a melhor indicação para tratamento da dor em pacientes idosos. **Trabalho aprovado na CEUA UNIMES sob o número 20123092019**

**PALAVRAS-CHAVE**: eletroacupuntura, analgesia, moxabustão, farmacopuntura

[1] Unimes, julianamnferreira@gmail.com

XI Congresso Brasileiro de Acupuntura Veterinária on-line

ISBN: 978-65-89908-24-1

# GRUPOS DE ESTUDO EM MEDICINA VETERINÁRIA ALTERNATIVA E COMPLEMENTAR: INSTAGRAM COMO ALTERNATIVA DE DIVULGAÇÃO CIENTÍFICA E ESTUDO

XI Congresso Brasileiro de Acupuntura Veterinária, 1ª edição, de 03/04/2021 a 03/10/2021
ISBN dos Anais: 978-65-89908-24-1

**ROSALINSKI-MORAES; Fernanda [1], PIRES; Talita Gonçalves Pires [2], RIBEIRO; Tatiane Marquini Ribeiro [3]**

**RESUMO**

Uma das formas de produzir conhecimento a respeito de temas emergentes de interesse de estudantes de graduação são os grupos de estudo e/ou ligas acadêmicas nas instituições de ensino superior (IES). Nestes espaços é possível o livre estudo de artigos, elaboração de palestras, ações de extensão junto à comunidade e divulgação científica. Normalmente estas atividades são realizadas para complementação curricular sob a orientação de um ou mais docentes que tenha afinidade pelo tema do grupo. No entanto, durante a pandemia de COVID-19, a imposição do isolamento social com restrição de encontros e atividades presenciais forçou os grupos a buscarem novas formas de se reunirem e difundirem conhecimento. O objetivo deste trabalho foi identificar os grupos de estudo em medicina veterinária alternativa e complementar ligados a IES reconhecidas pelo MEC que utilizem o Instagram como alternativa de divulgação científica e estudo, a fim de mensurar o impacto que esta rede pode representar na formação dos estudantes e na divulgação das práticas integrativas em animais para a sociedade. Para isso, foram analisadas as contas com temática em medicina veterinária integrativa, alternativa e/ou complementar ligadas a IES de todo o Brasil. Foi usado como amostra de conveniência para este estudo o banco de contatos da conta @gemvcaufu, movimentada desde abril de 2018 pelo Grupo de Estudo em Medicina Veterinária Alternativa e Complementar da Universidade Federal de Uberlândia (GEMVCA). Foram identificadas 22 contas com a temática proposta, que contam com uma média de 1055 seguidores (variando de 44 a 4159). Destas, 50% (11/22) são ligadas à IES públicas e 50% (11/22) a IES privadas. A grande maioria das instituições são da Região Sudeste do Brasil (14/22). Três grupos da região Sul, três da região Nordeste, um da região Centro-Oeste e outro da região Norte também têm utilizado esta rede social para estudo e divulgação. As atividades realizadas pelos grupos são bastante semelhantes. Normalmente a rede social é utilizada para a divulgação de palestras, "lives" e eventos remotos. Também é disponibilizado material instrucional a respeito das principais terapias integrativas para estudantes, médicos veterinários e tutores. Dos 22 grupos que o GEMVCA acompanha, 12 passaram a disponibilizar suas atividades a partir do ano 2020. Mesmo os grupos que já usavam o instagram antes desta data mostraram um aumento significativo na movimentação de suas contas a partir do início da pandemia. Este reflexo é interessante pois mostra não só a importância da rede social como meio de divulgação científica, mas

[1] GEMVCA - Grupo de Estudo em Medicina Veterinária Alternativa e Complementar, Universidade Federal de Uberlândia., fernanda.rosalinski@ufu.br
[2] GEMVCA - Grupo de Estudo em Medicina Veterinária Alternativa e Complementar, Universidade Federal de Uberlândia., talita.pires@ufu.br
[3] GEMVCA - Grupo de Estudo em Medicina Veterinária Alternativa e Complementar, Universidade Federal de Uberlândia., tatiane_m_r@hotmail.com

também permite o estudo das práticas integrativas em medicina veterinária para estudantes que não tem acesso a estas de forma curricular. Dos 22 grupos acompanhados, 16 (72,7%) são oriundos de instituições que não ofertam nenhuma disciplina relacionada às terapias integrativas. Portanto, conclui-se que a rede social Instagram é um meio importante na divulgação de práticas integrativas entre os estudantes de medicina veterinária e tem sido utilizado de forma ampla para atividades extra-curriculares no período de distanciamento social imposto pela pandemia.

**PALAVRAS-CHAVE**: Ensino, Graduação, Redes sociais, Práticas Integrativas, Terapias Alternativas e Complementares

[1] GEMVCA - Grupo de Estudo em Medicina Veterinária Alternativa e Complementar, Universidade Federal de Uberlândia., fernanda.rosalinski@ufu.br
[2] GEMVCA - Grupo de Estudo em Medicina Veterinária Alternativa e Complementar, Universidade Federal de Uberlândia., talita.pires@ufu.br
[3] GEMVCA - Grupo de Estudo em Medicina Veterinária Alternativa e Complementar, Universidade Federal de Uberlândia., tatiane_m_r@hotmail.com

XI Congresso Brasileiro de Acupuntura Veterinária on-line

ISBN: 978-65-89908-24-1

# INJEÇÃO DE VITAMINAS DO COMPLEXO B NO ACUPONTO VG14 (DA ZHUI) PARA O CONTROLE DA PARASITOSE GASTRINTESTINAL EM OVELHAS NO PERIPARTO

XI Congresso Brasileiro de Acupuntura Veterinária, 1ª edição, de 03/04/2021 a 03/10/2021
ISBN dos Anais: 978-65-89908-24-1

**ROSALINSKI-MORAES; Fernanda [1], TRONCHA; Paula Mara Ribeiro [2], OLIVEIRA; Wilson Junior [3], SCOGNAMILLO; Márcia Valéria Rizzo [4]**

**RESUMO**

As parasitoses gastrintestinais são o maior entrave à ovinocultura, e as ovelhas no periparto são uma das categorias mais sensíveis à enfermidade. Tendo em vista que a resistência aos anti-helmínticos compromete o controle convencional de endoparasitos em pequenos ruminantes, é necessário o estudo de alternativas de controle que estimulem a capacidade imunológica dos hospedeiros em conviver com sua carga parasitária em equilíbrio. O objetivo deste trabalho foi verificar se a injeção de vitaminas do complexo B no acuponto VG14 poderia influenciar a carga parasitária e a relação hospedeiro-parasito em ovelhas infectadas naturalmente com nematódeos gastrintestinais, durante esta fase do ciclo reprodutivo. Para isso, 25 ovelhas na 4ª semana antes do parto foram divididas em cinco grupos de tratamento: (1) Controle da dose: 0,2 mL Complexo B via IM; (2) Controle do Fármaco: 2ml Complexo B via IM; (3) Controle do Ponto: 0,2 mL de Água de Injeção no ponto VG14; (4) Controle não trado; (5) Grupo teste: 0,2 mL Complexo B no ponto VG14. Os tratamentos foram realizados nas semanas -3; -1; 2; 4 e 6 em relação ao parto. As coletas de fezes para estimar a carga parasitária pelo número de ovos de estrongilídeos por grama de fezes (OPG), bem como as coletas de sangue total para realizar o hemograma foram realizadas sete dias após o tratamento, coincidido com as semanas -2, 3, 5 e 7 em relação ao parto. Os grupos 3 e 5, que tiveram algum tipo de estímulo no acuponto VG 14, obtiveram maiores médias de eosinófilos periféricos a partir da 5ª semana após o parto. Esta diferença foi considerada significativa para o teste SNK ($p<0,05$) entre o grupo 3 e 1. Os grupos 3 e 5 também tiveram menor média de OPG, sendo que todos os indivíduos do grupo tiveram valores individuais compatíveis com carga parasitária leve durante todo o experimento. Apesar disso, não houve diferença significativa no teste SNK entre os grupos de tratamento. Também não foi detectada diferença significativa nos valores de nenhuma outra variável hematológica avaliada no hemograma dos animais de todos os grupos de tratamento. Estes resultados sugerem que o estímulo do acuponto VG 14 pode estar envolvido com aspectos importantes da relação hospedeiro-parasita. Sugere-se que novos estudos sejam realizados com maior amostragem e pequenas modificações no protocolo experimental a fim de confirmar estes achados.

**PALAVRAS-CHAVE**: aquapuntura, acuinjeção, haemonchose, fenômeno peripuerperal, controle integrado de parasitas

[1] UFU-Universidade Federal de Uberlândia, Uberlândia-MG, fernanda.rosalinski@ufu.br
[2] Programa de Pós Graduação em Ciências Veterinárias - FAMEV-UFU, Uberlândia-MG, paulartvet@gmail.com
[3] Programa de Pós Graduação em Ciências Veterinárias - FAMEV-UFU, Uberlândia-MG, wilsonjr2009@hotmail.com
[4] Instituto Jacqueline Pecker/Clínica Veterinária Spécialité, Uberlândia-MG, marciascognamillo@gmail.com

XI Congresso Brasileiro de Acupuntura Veterinária on-line

ISBN: 978-65-89908-24-1

# MAPEAMENTO DA INFORMAÇÃO DOS ACADÊMICOS E PROFISSIONAIS DE MEDICINA VETERINÁRIA ACERCA DA ACUPUNTURA

XI Congresso Brasileiro de Acupuntura Veterinária, 1ª edição, de 03/04/2021 a 03/10/2021
ISBN dos Anais: 978-65-89908-24-1

**LUCENA; Raisssa C. de [1], OLIVEIRA; Rhaysa A. S [2], LIMA; Hélvio R. de LIMA [3], MOURA; Roseana T. D. de MOURA [4], MOURA; Evilda R. de Lima [5]**

**RESUMO**

A Medicina Tradicional Chinesa (MTC) é um sistema médico bem desenvolvido e para manter-se saudável é preciso buscar a harmonia das funções do corpo e entre o corpo e a natureza. A doença ocorre quando o desequilíbrio é estabelecido e sua prevenção é base integrante da MTC. Apesar de respaldado por evidências científicas, não se observa sua inclusão nas grades curriculares do curso de Medicina Veterinária. O objetivo deste estudo foi avaliar o conhecimento e o interesse dos acadêmicos da UFRPE e médicos veterinários registrados no CRMV/PE. Utilizou-se o método de questionário online, contendo 9 perguntas objetivas. O resultado foi de 120 respostas. A faixa etária maior foi entre 18 e 25 anos com 57,1% e a menor possuía 60+, representando 0,8%. Em relação ao gênero, a prevalência foi das mulheres (82,5%). Médicos veterinários possuíam registro entre 1-3 anos. Todos sabiam o que era acupuntura e apenas 9,2% desconheciam seu uso na medicina veterinária. Em relação à prescrição da acupuntura como terapia, 59,2% afirmaram incluí-la em sua rotina de trabalho, 34,2% raramente a indicam e 1,7% não acreditam nos resultados. Sobre a eficácia, 85,8% acreditam no seu potencial. Quando perguntado se seria interessante considerar uma especialização na área, 61,7% afirmaram que seria um ótimo complemento à formação individual, 31,7% possuem outros interesses e 6,7% não sabiam da existência dessa possibilidade. Por fim, 78,3% foram positivos em abrir espaço para terapias integrativas na rotina, 19,2% não possuem opinião e 2,5% afirmam que o tempo poderia ser norteado para outras disciplinas. Conclui-se que a maioria dos acadêmicos e Médicos Veterinários da pesquisa reconhecem a acupuntura como um suporte em saúde integrativa, bem como sua estratégia potencial de utilização nos cuidados veterinários.

**PALAVRAS-CHAVE**: Medicina Integrativa, Agulhamento, MTC

[1] Graduanda em Medicina Veterinária pela UFRPE., raissaclucena@gmail.com
[2] Pós Graduanda pelo Departamento de Medicina Veterinária / UFRPE..
[3] Auditor Fiscal da Secretaria da Fazenda/PE.,
[4] Professora Titular do Departamento de Medicina Veterinária/UFRPE,
[5] Professora Titular do Departamento de Medicina Veterinária/UFRPE,

XI Congresso Brasileiro de Acupuntura Veterinária on-line

ISBN: 978-65-89908-24-1

# OFERTA DE DISCIPLINAS DE INTRODUÇÃO À ACUPUNTURA E OUTRAS TERAPIAS INTEGRATIVAS NOS CURSOS DE GRADUAÇÃO EM MEDICINA VETERINÁRIA NO BRASIL: PANORAMA ATUAL

XI Congresso Brasileiro de Acupuntura Veterinária, 1ª edição, de 03/04/2021 a 03/10/2021
ISBN dos Anais: 978-65-89908-24-1

**ROSALINSKI-MORAES; Fernanda [1], ASSUNÇÃO; Any Carolina Assunção [2], POLICARPO; Deborah Araujo Policarpo [3], OLIVEIRA; Gabrielle Cristine de Oliveira [4], SOUSA; Geovana Lima Sousa [5], GILA; Lana Isabella [6]**

**RESUMO**

As terapias alternativas e complementares vêm ganhando cada vez mais espaço no mundo ocidental, e a demanda por essas práticas em pacientes veterinários é crescente. No entanto, por muito tempo o ensino de terapias tidas como "não convencionais" foi restrito no meio acadêmico. Este trabalho teve por objetivo avaliar a oferta de componentes curriculares voltados à Acupuntura e outras terapias integrativas nos cursos de graduação em Medicina Veterinária do Brasil. Para isso, foi consultado o Cadastro Nacional de Cursos e Instituições de Nível Superior (Cadastro E-MEC), disponível no site do Ministério da Educação (https://emec.mec.gov.br/emec) para tomar registro dos Cursos de Medicina Veterinária oficialmente em atividade no Brasil. Foi realizada a pesquisa das disciplinas existentes na Matriz Curricular a partir do site institucional e do contato por e-mail com o coordenador do programa. Do total de 481 cursos cadastrados no E-MEC, apenas 410 encontram-se em atividade e foram incluídos na amostra deste estudo. Destes, 294 apresentaram Projeto Pedagógico do Curso (PPC), Matriz Curricular e/ou Fichas de Disciplinas nos sites institucionais e apenas 53 (18%) destes cursos ofertam disciplinas com a temática pesquisada. Destes cursos, 11% (6/53) ofertam uma disciplina obrigatória; 66% (35/53) ofertam uma disciplina optativa e 22,6% (12/53) ofertam duas ou mais disciplinas optativas relacionadas às diversas práticas integrativas, totalizando 69 disciplinas ofertadas no Brasil. A maior parte das disciplinas ofertadas (19/69) são voltadas à apresentação de diversas terapias conjuntamente, tais como "Medicina Veterinária Alternativa e Complementar"; "Medicina Veterinária Integrativa"; "Práticas integrativas em saúde". 13/69 disciplinas são voltadas aos aspectos introdutórios da Acupuntura Veterinária ou Medicina Tradicional Chinesa. As demais disciplinas ofertadas com esta temática compreenderam Introdução à Homeopatia Veterinária (15/69); Fisioterapia, Fisiatria e/ou Reabilitação (9/69); Fitoterapia (7/69); Homeopatia e Fitoterapia (3/69); Acupuntura e Homeopatia (2/69) e Medicina Veterinária Sistêmica (1/69). Além desses números constantes nas páginas dos cursos, dois coordenadores de curso retornaram nosso e-mail informando que estão reformulando o PPC e devem incluir disciplinas com a temática. Estes dados indicam que, embora ainda não estejam presentes na totalidade dos cursos de Medicina Veterinária do país, as temáticas voltadas às práticas integrativas têm sido abordadas de forma crescente nos cursos de graduação de todas as

[1] GEMVCA - Grupo de Estudo em Medicina Veterinária Alternativa e Complementar, Universidade Federal de Uberlândia., fernanda.rosalinski@ufu.br
[2] GEMVCA - Grupo de Estudo em Medicina Veterinária Alternativa e Complementar, Universidade Federal de Uberlândia. , any.costa@ufu.br
[3] GEMVCA - Grupo de Estudo em Medicina Veterinária Alternativa e Complementar, Universidade Federal de Uberlândia. , deborah.policarpo@ufu.br
[4] GEMVCA - Grupo de Estudo em Medicina Veterinária Alternativa e Complementar, Universidade Federal de Uberlândia. , gcoliveira2013@ufu.br
[5] GEMVCA - Grupo de Estudo em Medicina Veterinária Alternativa e Complementar, Universidade Federal de Uberlândia. , geovanna.lsousa@ufu.br
[6] GEMVCA - Grupo de Estudo em Medicina Veterinária Alternativa e Complementar, Universidade Federal de Uberlândia. , lana_gila@ufu.br

XI Congresso Brasileiro de Acupuntura Veterinária on-line

ISBN: 978-65-89908-24-1

# QUESTIONÁRIO SOBRE A AVALIAÇÃO DO CONHECIMENTO INTERDISCIPLIAR DOS PROFISSIONAIS ESPECIALIZADOS EM FISIOTERAPIA E ACUPUNTUTA NO BRASIL

XI Congresso Brasileiro de Acupuntura Veterinária, 1ª edição, de 03/04/2021 a 03/10/2021
ISBN dos Anais: 978-65-89908-24-1

**COLLI[1]; Camila Carvalho [1], VASSALO[2]; Flavia [2], JOAQUIM[3]; Jean Guilherme Fernandes [3], FORMENTON[4]; Maira Rezende [4]**

**RESUMO**

As duas principais especialidades na área de reabilitação veterinária são: fisioterapia e acupuntura. Através de um questionário, o presente estudo avaliou de forma qualitativa a percepção do médico veterinário na complementariedade entre essas especialidades, quando indicar e como se dá o mercado em torno delas. Os objetivos foram averiguar o conhecimento dos médicos veterinários especializados em acupuntura ou fisioterapia a respeito da área adjacente; a porcentagem de profissionais que têm somente uma especialidade ou que realizaram as duas especializações e se têm o costume de indicar a outra área para complementar o seu próprio trabalho; e saber qual é a média de ganho mensal dos profissionais especializados nestas áreas. Os especialistas responderam o questionário e pode-se averiguar que a maioria deles são da especialidade da acupuntura, estes estudaram e atuam principalmente na região Sudeste do país. Os questionados costumam indicar a outra especialidade quando o resultado do tratamento foge da sua alçada, porém acreditam que as especialidades se complementam. A respeito de valores, a despesa média mensal do profissional é de R$ 1001,00 a R$ 3000,00; o valor bruto médio de ganho é até R$ 3000,00; e as faixas de valores mais cobrados são R$ 121,00 a R$ 150,00 e entre R$ 81,00 a R$ 100,00. Apesar do estudo ter sido limitado pelo pouco tempo disponível e por falta de dados comparativos, observou-se que foi possível obter um panorama das áreas de atuação através deste questionário, o que traz embasamento para futuras pesquisas da área de atuação do médico veterinário.

**PALAVRAS-CHAVE**: questionário, interdisciplinariedade, multidisciplinar, complementariedade

[1] Autônoma, camila.acupuntura@gmail.com
[2] Sócia proprietária da clínica Rehabiliter vet, flaviavassalo@yahoo.com.br
[3] Universidade Estadual Paulista (UNESP). Campus de Botucatu, dr.jeanjoaquim@gmail.com
[4] Universidade de São Paulo (USP), mairaformenton@gmail.com

XI Congresso Brasileiro de Acupuntura Veterinária on-line

ISBN: 978-65-89908-24-1

# RELAÇÕES MORFOLÓGICAS E MORFOMÉTRICAS DOS ACUPONTOS E DA ANATOMIA DE SUPERFÍCIE DA CABEÇA DA JAGUATIRICA (LEOPARDUS PARDALIS) – RESULTADOS PRELIMINARES

XI Congresso Brasileiro de Acupuntura Veterinária, 1ª edição, de 03/04/2021 a 03/10/2021
ISBN dos Anais: 978-65-89908-24-1

**BOSSO-HÖLZLSAUER; Andréa Cristina Scarpa [1], HOLZLSAUER; Guilherme Machado [2], TAVARES; Cecília Maria Rodrigues [3], ALMEIDA; Taynara Pereira de Souza [4], ARANTES; Rozana Cristina [5], SOARES; Maria de Jesus Veloso Soares [6]**

**RESUMO**

Pontos de acupuntura são localizados em regiões de estruturas anatômicas importantes, como ossos, tendões, arteríolas e terminações nervosas que têm como características baixa resistência e alta condutividade elétrica. A Jaguatirica (*Leopardus pardalis)* é o maior dos pequenos felídeos selvagens malhados da América Latina. Apesar de ser a espécie felídea mais abundante na grande maioria das áreas onde é encontrada, em alguns lugares a espécie foi considerada ameaçada. Devido à escassa e divergente literatura sobre a descrição anatômica morfológica e morfométrica dos acupontos em gatos domésticos, principal espécie utilizada como transposição dos acupontos dos felídeos, esta pesquisa teve como objetivo realizar um levantamento detalhado da anatomia da cabeça do *Leopardus pardalis*, com ênfase nos acupontos presentes no local, a fim de trazer um maior conhecimento para aplicação da acupuntura nesta espécie. Para isso foram utilizados dois cadáveres de *Leopardus pardalis* pertencentes ao Laboratório de Anatomia da Universidade Federal do Norte do Tocantins. A anatomia superficial da cabeça desta espécie foi evidenciada e a medida *cun* padrão da cabeça foi definida em milímetros através da largura da última costela e a medida do processo frontal do crânio até o processo nucal. Descreveu-se, então, o local dos acupontos através da localização anatômica e aferiu-se a distância entre eles através do *cun* e de milímetros. Devido a este estudo ser preliminar, os resultados obtidos foram a descrição morfológica e morfométrica dos acupontos de quatro meridianos presentes na cabeça. Foram observadas diferenças entre a distância e localização dos acupontos quando comparados com autores clássicos de atlas veterinários de animais domésticos, como Schoen[1], Matern[2] e Xie e Preast[3]. Devido à diferença anatômica entre espécies, a simples transposição morfométrica dos acupontos ficou comprometida. Conclui-se que, para a espécie em questão, é necessária uma revisão da localização dos acupontos nessas espécies, para assegurar uma localização precisa, ao invés de simples transposição. [1]SCHOEN, A. Acupuntura veterinária: da arte antiga à medicina moderna. 2.ed. São Paulo: Roca, 2006. [2]MATERN, C. Acupuncture for dogs and cats: A pocket atlas. New York: Thieme, 2012. [3]XIE, H; PREAST, V. Acupuntura veterinária Xie. São Paulo: MedVet, 2011.

**PALAVRAS-CHAVE**: Acupuntura, Felino, Crânio

[1] Universidade Federal do Norte do Tocantins, andrea.bosso@uft.edu.br
[2] Universidade Federal do Norte do Tocantins, guilherme.holzlsauer@uft.edu.br
[3] Centro de Estudos de Fitoterapia e Medicina Tradicional Chinesa (CEFIMED), cecilia@wuxing.com.br
[4] Universidade Federal do Norte do Tocantins, taynarapereira@uft.edu.br
[5] Universidade Federal do Norte do Tocantins, rozanacristina.arantes@gmail.com
[6] Universidade Federal do Norte do Tocantins, mjvsoares@uft.edu.br

XI Congresso Brasileiro de Acupuntura Veterinária on-line

ISBN: 978-65-89908-24-1

# RELAÇÕES MORFOLÓGICAS, MORFOMÉTRICAS E ANATOMIA DE SUPERFÍCIE DOS ACUPONTOS DOS MERIDIANOS YIN DO MEMBRO TORÁCICO EM PREGUIÇA-COMUM (BRADYPUS VARIEGATUS)

XI Congresso Brasileiro de Acupuntura Veterinária, 1ª edição, de 03/04/2021 a 03/10/2021
ISBN dos Anais: 978-65-89908-24-1

**BOSSO-HOLZLSAUER; Andréa Cristina Scarpa [1], HOLZLSAUER; Guilherme Machado [2], SANTOS; Thais Isaias dos [3], ARAÚJO; Jheferson Jardim [4], TAVARES; Cecília Maria Rodrigues [5], ARANTES; Rozana Cristina [6]**

## RESUMO

O bicho-preguiça-comum (*Bradypus variegatus*) é um mamífero arborícola folívoro, encontrados somente nas Américas, com metabolismo muito lento e garras longas, pelas quais se penduram aos galhos das árvores, com o dorso para baixo. Os acupontos têm como características baixa resistência e alta condutividade elétrica e estão localizados em regiões de estruturas anatômicas importantes, como ossos, tendões, arteríolas e terminações nervosas. Devido à escassa literatura sobre a descrição anatômica dos pontos de acupuntura em bicho-preguiça-comum, este trabalho teve como objetivo realizar um levantamento morfológico e morfométrico detalhado dos acupontos dos Meridianos *Yin* do membro torácico (MYMT) dessa espécie, a fim de auxiliar os médicos veterinários que trabalhem com espécies selvagens, garantindo, assim, a eficiência dessa técnica. Para este fim, estudaram-se a localização dos acupontos do MYMT em dois cadáveres de *B. variegatus* cedidos pela Universidade Federal do Norte do Tocantins, campus Araguaína. Descreveram-se, então, os locais dos acupontos, através da localização anatômica e aferiram-se a distância entre eles através da medição dos *cun* e distância em milímetros. Devido a este estudo ser caráter preliminar e pioneiro nesta espécie, os resultados obtidos apresentaram diferenças entre a distância e localização dos acupontos, quando comparados a autores clássicos de atlas veterinários de cães, equinos e humanos. A conformação anatômica dos membros torácicos de *B. variegatus* difere-se dos animais quadrupedes domésticos, assemelhando-se mais a primatas arborícolas e humanos, devido a seus hábitos de viverem em árvores, uma vez que a articulação do ombro sustentada por ossos como a clavícula é diminuída ou ausentes em mamíferos cursores (corredores), apresentando-se embutida nos músculos do ombro. O bicho-preguiça-comum apresentou cinco metacarpos (I e III pouco desenvolvidos) e três dedos com duas falanges cada um, o que pode afetar a identificação morfológica dos acupontos *Ting*, dentre outros acupontos distais do membro torácico. Devido à diferença anatômica entre espécies, a simples transposição morfológica dos acupontos ficou comprometida. Conclui-se que serão necessários estudos aprofundados para a localização morfológica e morfométrica dos acupontos do MYMT de *B. variegatus*, assegurando-se, assim, uma localização precisa, ao invés de simples transposição aproximada com mamíferos domésticos e humanos.

**PALAVRAS-CHAVE**: Xenarthra, Animal selvagem, Acupuntura

[1] Universidade Federal do Norte do Tocantins, andrea.bosso@uft.edu.br
[2] Universidade Federal do Norte do Tocantins, guilherme.holzlsauer@uft.edu.br
[3] Universidade Federal do Norte do Tocantins, thais.nek10@gmail.com
[4] Universidade Federal do Norte do Tocantins, jjardim_608@hotmail.com
[5] Centro de Estudos de Fitoterapia e Medicina Tradicional Chinesa (Cefimed), cecilia@wuxing.com.br
[6] Universidade Federal do Norte do Tocantins, rozanacristina.arantes@gmail.com

XI Congresso Brasileiro de Acupuntura Veterinária on-line

ISBN: 978-65-89908-24-1

# RELATO DE CASO DA AVALIAÇÃO NO TRATAMENTO CONSERVATIVO E TOMADA DE DECISÃO CIRÚRGICA EM CAES COM EXTRUSAO DE DISCO INTERVETEBRAL CERVICAL

XI Congresso Brasileiro de Acupuntura Veterinária, 1ª edição, de 03/04/2021 a 03/10/2021
ISBN dos Anais: 978-65-89908-24-1

**ARAUJO; Maria Eduarda O.B. [1], FILHO; Huber A N Gama Filho [2]**

**RESUMO**

A Extrusão de disco intervertebral é caracterizada pela degeneração do núcleo pulposo e extravasamento do conteúdo no canal vertebral. Este processo desencadeia o deslocamento e a compressão medular e como consequência quadros de dor intensa e deficts neurológicos. Neste relato de caso objetivou-se analisar as condutas médicas adotadas desde o primeiro atendimento no CentroVeterinário Flor de Lótus bem como os critérios para tomada de decisão cirúrgica, estabelecimento de metas e o planejamento de reabilitação pós operatória. Foi atendido um Bulldog Francês de 3 anos, encaminhado com sintomas de dor leve na coluna, sem sinais neurológicos associados. Após a primeira sessão de acupuntura houve uma agudização do quadro. A meta de 72 horas para o controle da dor álgica não foi alcançada com tratamento conservativo portanto o paciente foi encaminhado para internação. As técnicas de acupuntura foram o agulhamento seco, eletroacupuntura e moxabustão. O tratamento alopático instituído: Predinisolona 1mg/kg; Tramadol 4mg/kg; Gabapentina 10mg/kg. A tomografía computadorizada demostrou a presença de grande quantidade de material mineralizado no canal vertebral, à altura de C3-4 resultando em deslocamento e compressão medular. O procedimento cirúrgico hemilaminectomia ventral no segmento C3-C4, foi realizado e permitiu a remoção do conteúdo discal e descompressão medular, no entanto o paciente apresentou tetraplegia no pós-operatório. A volta da deambulação consciente foi recuperada com 21 dias assistido por acupuntura e fisioterapia. No que se refere as conclusões, o estabelecimento de metas para o controle da dor devem ser estipuladas de acordo com as expectativas de resultado prezando pelo não sofrimento do paciente. Portanto, o método conservativo deve ser reavaliado nos casos em que o paciente apresenta dor incessante e não resposiva à analgésicos e terapias complementares. Logo, a iniciação da reabilitação com acupuntura e fisioterapia no pós operatório imediato são determinantes para uma rápida recuperação indolor.

**PALAVRAS-CHAVE**: acupuntura, cães, Disco Intervertebral

[1] Centro de Reabilitação Animal Flor de Lótus, mdaraujo.vet@gmail.com
[2] Centro de Reabilitação Animal Flor de Lótus, huber.gama@flordelotusacupuntura.com.br

XI Congresso Brasileiro de Acupuntura Veterinária on-line

ISBN: 978-65-89908-24-1

# SHONISHIN E FISIOTERAPIA NO TRATAMENTO DE SÍNDROME DO CÃO NADADOR: RELATO DE CASO

XI Congresso Brasileiro de Acupuntura Veterinária, 1ª edição, de 03/04/2021 a 03/10/2021
ISBN dos Anais: 978-65-89908-24-1

**FAGUNDES; Rodrigo Monteiro [1], VILLASECA; Myriam Tomás [2], ROCHA; Aline Silva [3]**

**RESUMO**

SHONISHIN E FISIOTERAPIA NO TRATAMENTO DE SÍNDROME DO CÃO NADADOR: RELATO DE CASORodrigo Monteiro Fagundes1, Myriam Tomás Villaseca2, Aline Silva Rocha31, 2 e 3- Caanes España. Calle José Ramón Pomares, 4, Alicante, España.3- srocha.aline@gmail.com A Síndrome do Cão Nadador (SCN), também conhecida como hipoplasia miofibrilar, é uma desordem musculoesquelética caracterizada por uma malformação dos membros pélvicos e/ou dos membros torácicos. Causa uma disfunção motora que pode ser identificada a partir das primeiras semanas de vida dos animais acometidos, quando o filhote inicia a fase de deambulação. A fisioterapia é a técnica de eleição para o tratamento da SCN por possibilitar a correção postural, o aumento do tônus e força muscular, melhorar a coordenação motora e estimular a circulação sanguínea. O Shonishin é uma técnica de acupuntura pediátrica japonesa não invasiva que trata desequilíbrios e disfunções em meridianos de acordo com a fase de desenvolvimento em que o animal se encontra, estimulando mecanismos naturais de cura. Um cão da raça Husky Siberiano, macho, com 25 dias de idade foi atendido na Caanes España apresentando deformidade em região esternal (pectus excavatum) e abdução bilateral de membros torácicos e pélvicos, com hiperflexão da articulação coxofemoral e hiperextensão da articulação femorotibiopatelar levando a uma incapacidade de sustentação do tronco e impotência funcional dos membros. Ao diagnosticar a Síndrome do Cão Nadador, o tratamento instituído foi Shonishin, uma vez por semana, associado a massagens, bandagem funcional e exercícios terapêuticos. O Shonishin foi realizado com agulha Yoneyama começando com Tratamento Básico e, logo, Família Anterior em linguagem de família seguindo a sequência de meridianos: Intestino Grosso, Pulmão, Estômago e Baço-Pâncreas. Depois, foram estimulados os pontos fonte dos mesmos meridianos, finalizando o tratamento no acuponto Fígado 3. Ao retornar para a segunda sessão, o animal apresentava melhora significativa, sendo capaz de deambular sem auxílio. Então, optou-se por continuar o tratamento apenas com Shonishin. O paciente recebeu alta na terceira semana, quando observou-se a presença de deambulação normal. Diante do resultado obtido, concluiu-se que a associação de Shonishin à fisioterapia foi eficaz no tratamento da Síndrome do Cão Nadador.

**PALAVRAS-CHAVE**: Acupuntura, Cães, Hipoplasia miofibrilar, Reabilitacão

[1] Caanes España, hola@caanes.es
[2] Caanes España, hola@caanes.es
[3] Caanes España, srocha.aline@gmail.com

XI Congresso Brasileiro de Acupuntura Veterinária on-line

ISBN: 978-65-89908-24-1

# SHONISHIN NO TRATAMENTO DA SÍNDROME DO CÃO NADADOR

XI Congresso Brasileiro de Acupuntura Veterinária, 1ª edição, de 03/04/2021 a 03/10/2021
ISBN dos Anais: 978-65-89908-24-1

**BRITTO; Adalgisa Semanovschi** [1]

## RESUMO

**SHONISHIN NO TRATAMENTO DA SÍNDROME DO CÃO NADADOR RELATO DE CASO** Adalgisa Semanovschi Britto[1] 1-IARJ. Travessa Pepe, 86, Rio de Janeiro, Brasil. 1-sembritto@gmail.com A Síndrome do Cão Nadador (SCN) tem origem desconhecida, mas pode estar associada a fatores genéticos, neurológicos e nutricionais. É caracterizada por uma hiperextensão ligamentar e muscular em membros pélvicos, torácicos ou ambos e reflete em uma paresia de membro pélvico, torácico ou tetraparesia. O diagnóstico é baseado na anamnese e exame físico,passível de complementação com exame radiográfico. Os animais acometidos apresentam dificuldade em manter-se na postura quadrupedal, com flexão bilateral do quadril, hiperextensão de joelho e tarso. Outras alterações como o *pectus excavatum,* caracterizado por compressão dorso-ventral, e o *genu recurvatum,* que resulta da contratura do quadríceps femoral, também podem estar presentes. O tratamento é feito com uso de bandagens e fisioterapia.Shonishin é um termo japonês que significa "técnica de agulhar crianças" e não envolve a inserção de agulhas. No lugar das agulhas utilizam-se ferramentas que são percutidas, esfregadas ou pressionadas pela superfície corporal para tratar disfunções nos meridianos de acordo com a fase do seu desenvolvimento. Um cão mestiço (Poodle), macho, com 40 dias de idade foi atendido no ambulatório de acupuntura, apresentando abdução bilateral em membros pélvicos e hiperextensão da articulação femorotibiopatelar, com paresia e impotência funcional dos membros. O diagnóstico de SCN foi baseado na anamnese e exame clínico,com posterior exame radiográfico. O tratamento com shonishin foi instituído uma vez por semana e foi realizado com agulha Yoneiama, iniciando com o tratamento básico e em seguida Família Anterior com linguagem de família, na sequência dos meridianos:Intestino Grosso, Pulmão, Estômago e Baço-Pâncreas. No final foram estimulados os pontos Fonte de cada meridiano tratado, finalizando com o estímulo no ponto Fonte do meridiano do Fígado. Na segunda sessão o animal já conseguia ficar em pé e dar passos no piso antiderrapante. Foi associado o tratamento com Fisioterapia e nas sessões subseqüentes já conseguia deambular normalmente.Com os resultados, podemos concluir que a associação do Shonishin com a fisioterapia foi eficaz no tratamento da Síndrome do Cão Nadador.

**PALAVRAS-CHAVE**: SHONISHIN;SÍNDROME DO CÃO NADADOR

[1] IARJ, sembritto@gmail.com

XI Congresso Brasileiro de Acupuntura Veterinária on-line

ISBN: 978-65-89908-24-1

# SHONISHIN NO TRATAMENTO DE MEGAESÔFAGO EM UM PASTOR ALEMÃO: RELATO DE CASO

XI Congresso Brasileiro de Acupuntura Veterinária, 1ª edição, de 03/04/2021 a 03/10/2021
ISBN dos Anais: 978-65-89908-24-1

**FAGUNDES; Rodrigo Monteiro [1], VILLASECA; Myriam Tomás [2], ROCHA; Aline Silva [3]**

**RESUMO**

SHONISHIN NO TRATAMENTO DE MEGAESÔFAGO EM UM PASTOR ALEMÃO: RELATO DE CASORodrigo Monteiro Fagundes1, Myriam Tomás Villaseca2, Aline Silva Rocha31, 2 e 3- Caanes España. Calle José Ramón Pomares, 4, Alicante, España.3- srocha.aline@gmail.com Foi encaminhado para a Caanes España um cão da Raça Pastor Alemão diagnosticado com megaesôfago há 1 mês e meio. Tinha 1 ano e meio de idade, pesava 28Kg e apresentava como queixa principal episódios diários de vômito. Estava em tratamento com clindamicina devido a um quadro de pneumonia decorrente do megaesôfago. O animal já havia passado por dois procedimentos cirúrgicos anteriormente devido a torção gástrica e mesentérica e possuía diagnóstico de leishmaniose. Após exame físico de palpação abdominal, avaliação do pulso e língua, foi estabelecido o tratamento com Shonishin – Tratamento Básico e Família Anterior em linguagem de família estimulando, respectivamente, os meridianos do Intestino Grosso, Pulmão, Estômago e Baço-Pâncreas, os Pontos Fonte desses meridianos e, por último, o acuponto Fígado 3 – e fitoterapia chinesa com Bu Zhong Yi Qi Tang. Uma semana depois, tutor relatou que o animal apresentava bom estado geral, estava mais ativo e não havia apresentado nenhum episódio de vômito nos últimos 7 dias. Na terceira semana, o cão foi levado ao Hospital Veterinário onde realizava acompanhamento clínico e os exames de imagem evidenciaram maior tônus em região cranial do esôfago e menor presença de gás em esôfago e estômago comparados ao exame anterior. Na quinta semana, permanecia sem vômitos, conseguia beber água e continuava aumentando, aproximadamente, 0,5Kg de peso por semana. Na oitava semana, o animal continuava apresentando melhora, inclusive nas características da pelagem. Acrescentou-se ao tratamento as técnicas de Bombeamento Iônico e Moxabustão direta e, a partir deste dia, o intervalo entre as sessões aumentou inicialmente para 3 semanas e, em seguida, para 4 semanas. Na décima sessão, o cão já estava com mais 10Kg de peso e havia retornado às competições em provas de adestramento. Após 12 sessões de tratamento, o animal recebeu alta. A utilização da técnica de Shonishin associada a outras técnicas da Medicina Tradicional Chinesa foi benéfica no tratamento de megaesôfago neste caso relatado.

**PALAVRAS-CHAVE**: Acupuntura, cães, esôfago

[1] Caanes España, hola@caanes.es
[2] Caanes España, hola@caanes.es
[3] Caanes España, srocha.aline@gmail.com

XI Congresso Brasileiro de Acupuntura Veterinária on-line

ISBN: 978-65-89908-24-1

# TRATAMENTO DE CÃES COM CINOMOSE UTILIZANDO A TÉCNICA DE SHONISHIN

XI Congresso Brasileiro de Acupuntura Veterinária, 1ª edição, de 03/04/2021 a 03/10/2021
ISBN dos Anais: 978-65-89908-24-1

**SARAIVA; Flávia Giovani** [1]

**RESUMO**

A cinomose é uma doença febril altamente contagiosa, causada por um Morbilivirus, com manifestações clínicas em sistema respiratório, gastrointestinal e nervoso, sendo os animais jovens os mais susceptíveis a infecção. A acupuntura, por apresentar ação direta sobre o sistema nervoso, tem sido amplamente recomendada para tratar as sequelas neurológicas, porém a técnica de Shonishin tem sido pouco explorada para esse fim. O Shonishin é uma técnica terapêutica de acupuntura não invasiva utilizada em pediatria no Japão, em que ao invés da inserção de agulhas no corpo, utiliza diferentes tipos de ferramentas para serem pressionadas, esfregadas ou percutidas na superfície do corpo, com o objetivo de estimular os pontos e/ou meridianos. Na teoria moderna há um modelo de desenvolvimento energético dos meridianos em que cada etapa é construída com base no desenvolvimento da etapa anterior, e essa teoria pode ser alinhada as etapas de desenvolvimento do sistema nervoso em que a cada fase são desenvolvidas as habilidades de postura, movimento, personalidade e comportamento. Três cães SRD, diagnosticados com cinomose, e que apresentavam sintomas neurológicos como ataxia, paraplegia e mioclonia foram tratados com a técnica de Shonishin. As sessões foram realizadas duas vezes por semana, totalizando uma média de 10 sessões. A frequência de estimulação utilizada foi a indicada para a idade dos cães ao início do tratamento, assim como a escolha da fase de desenvolvimento a ser estimulada (Família, Keiraku, Cinco Fases) foi adequada à idade em que os cães começaram a desenvolver os sintomas da cinomose. Durante o tratamento, um dos cães apresentou infecções secundárias e recebeu tratamento concomitante com a técnica de moxabustão em oito pontos lombares. Todos os cães recuperaram o movimento das patas e o equilíbrio. A mioclonia foi reduzida em 80 a 90%, mostrando que o Shonishin pode ser uma ferramenta eficaz no tratamento das sequelas de cinomose.

**PALAVRAS-CHAVE**: Cinomose, Sonishin

[1] Reabipet Reabilitação Animal. Rua São Bartolomeu 284, Bairro Nova Floresta, Belo Horizonte/MG, flagiovani@hotmail.com

XI Congresso Brasileiro de Acupuntura Veterinária on-line

ISBN: 978-65-89908-24-1

# TRATAMENTO DE PICADA DE ARANHA-MARROM EM GATO COM OZONIOTERAPIA E MOXABUSTÃO – RELATO DE CASO

XI Congresso Brasileiro de Acupuntura Veterinária, 1ª edição, de 03/04/2021 a 03/10/2021
ISBN dos Anais: 978-65-89908-24-1

**PAIVA; Maria Isabel Sousa Paiva** [1]

**RESUMO**

Os acidentes por aranha-marrom tornam-se cada vez mais comuns no meio veterinário. Isso se deve tanto ao desmatamento quanto ao aumento do número de animais de estimação dentro de casa. Essas aranhas do gênero *Loxosceles* têm hábitos noturnos, teias irregulares e são encontradas em áreas de mata, peridomiciliar e dentro das residências escondendo-se atrás de móveis, entulhos e madeira. A cidade de Botucatu é endêmica deste aracnídeo, com o aumento do número de casos de acidentes com pets. O objetivo deste trabalho foi relatar um acidente Loxoscélico em gato e seu tratamento pela Medicina Integrativa. Um felino SRD de três anos de idade apresentou ferida necrótica em membro torácico esquerdo, a qual foi debridada e então identificada como uma picada de aranha-marrom. Iniciou-se imediatamente um protocolo de Ozonioterapia, o qual englobava a via intra-retal e inoculação perilesional ambas na concentração de 16µcg/mL do gás e o protocolo de *bagging* na concentração de 40µcg/mL por 10 minutos. A ferida então era embebida em óleo ozonizado na concentração de 480mEq/kg e feito o curativo três vezes ao dia. A tutora ainda fazia uso da moxabustão por três minutos diários em uma das trocas de curativo. Em cinco sessões com intervalo de três dias cada, a ferida cicatrizou e o paciente recebeu alta, apresentando-se bem, disposto e sem dor. Nesse caso, o uso da Ozonioterapia em conjunto com a Moxabustão apresentou ótimos resultados para envenenamento por aranha-marrom.

**PALAVRAS-CHAVE**: ozônio, artemisia, veneno, necrose

[1] Instituto Bioethicus, belpaivavet@gmail.com

XI Congresso Brasileiro de Acupuntura Veterinária on-line

ISBN: 978-65-89908-24-1

# TRATAMENTO DE SÍNDROME DO INTESTINO IRRITÁVEL COM FÓRMULAS MAGISTRAIS CHINESAS: RELATO DE CASO E EVOLUÇÃO CLÍNICA DE 10 MESES

XI Congresso Brasileiro de Acupuntura Veterinária, 1ª edição, de 03/04/2021 a 03/10/2021
ISBN dos Anais: 978-65-89908-24-1

**TAVARES; Cecília Maria Rodrigues [1], HÖLZLSAUER; Guilherme Machado [2], HÖLZLSAUER; Andréa Cristina Scarpa Bosso [3]**

**RESUMO**

O objetivo deste resumo foi relatar um caso de suspeita de síndrome do intestino irritável tratado com o uso de Fórmulas Magistrais Chinesas (FMC). Foi atendida na Clínica Veterinária Wu-Xing, localizada em Santos, SP, uma cadela sem padrão racial definido, 3 anos, adulta, com queixa de enterite. A paciente estava realizando tratamento com colega médico veterinário com metronidazol, de forma recorrente, porém sem resolução clínica. Além da diarreia constante apresentava ansiedade, inquietação, vocalização excessiva, hematoquezia, disquezia, êmese, dor e distensão abdominal. Devido à característica dos sinais clínicos, diagnosticou-se, de acordo com as teorias da Medicina Tradicional Chinesa o padrão de Umidade-Calor e Estase de *Xue* nos Intestinos. Então, iniciou-se o tratamento com as FMC *Shao Yao Tang*, *Tao He Cheng Qi Tang* , *Huo Xiang Zheng Qi San* na posologia de duas cápsulas duas vezes ao dia. Também foi prescrito *Shao Yao Gan Cao Tang* e *Ban Xia Xie Xin Tang* para administração de dois cápsulas sempre que houvesse crise de disquezia e hematêmese. Com a melhora dos sinais clínicos de disquezia, dor e distensão abdominal no entanto, observaram-se características do padrão Infestação de Vermes no Intestino, iniciando-se assim o tratamento com as FMC *Xiao Chai Hu Tang*, *Ping Wei San*, *Wu Mei Wan*, na posologia de duas cápsulas, duas vezes ao dia. Dando continuidade no tratamento, notou-se a resolução dos sinais clínicos de hematêmese, disquezia, dor e distensão abdominal, resolvendo-se o padrão de Umidade-Calor e estase d e *Xue* nos Intestinos e Infestação de Vermes no Intestino. Em contrapartida, os sinais clínicos de ansiedade, inquietação e vocalização excessiva ainda permaneciam, assim sendo, diagnosticou-se o padrão de Calor Deficiente no Coração, iniciando o tratamento com *Chai Hu Jia Long Gu Um Li Tang*, *Suan Zao Ren Tang*, *Tian Wan Bu Xin Dan*, *An Mian Pian*, administrados na dose de duas cápsulas, duas vezes ao dia. Após três meses de tratamento houve a resolução de todos os sinais clínicos, sugerindo-se a alta da paciente.

**PALAVRAS-CHAVE**: Gastroenterite, Medicina Herbal Chinesa, Acupuntura

[1] Centro de Estudos de Fitoterapia e Medicina Tradicional Chinesa (CEFIMED), cecilia@wuxing.com.br
[2] Universidade Federal do Tocantins, guilherme.holzlsauer@uft.edu.br
[3] Universidade Federal do Tocantins, andrea.bosso@uft.edu.br

XI Congresso Brasileiro de Acupuntura Veterinária on-line

ISBN: 978-65-89908-24-1

# USO DA ACUPUNTURA ASSOCIADA A NUTRACÊUTICOS NO TRATAMENTO DE SEQUELAS NEUROLÓGICAS EM POODLE ADULTO ACOMETIDO POR CINOMOSE CANINA

XI Congresso Brasileiro de Acupuntura Veterinária, 1ª edição, de 03/04/2021 a 03/10/2021
ISBN dos Anais: 978-65-89908-24-1

**SILVA; Anna Carolina Pecini da [1], MELLO; Andréa Janaína de [2], SOUZA; José Ricardo de [3]**

## RESUMO

**USO DA ACUPUNTURA ASSOCIADA A NUTRACÊUTICOS NO TRATAMENTO DE SEQUELAS NEUROLÓGICAS EM *POODLE* ADULTO ACOMETIDO POR CINOMOSE CANINA** Anna Carolina Pecini da Silva[1], Andréa Janaína de Mello[2], José Ricardo de Souza[3] A cinomose é uma enfermidade viral, multissistêmica, com elevadas taxas de prevalência e letalidade na população canina mundial. O acometimento do sistema nervoso é frequente e pode evoluir para sequelas neurológicas persistentes. Sob a perspectiva da Medicina Tradicional Chinesa (MTC), corresponde a uma síndrome de vento e calor de natureza Yang. Diante da escassez de terapias convencionais eficientes para o tratamento das sequelas, a acupuntura tem sido relatada como alternativa terapêutica eficaz nesses casos, sobretudo, nas sequelas neurológicas. A técnica consiste na estimulação de acupontos, cujo objetivo é restaurar a homeostase por meio de diversos mecanismos neurofisiológicos com efeitos sistêmicos. O presente relato descreve o uso da acupuntura no tratamento de sequelas neurológicas de cinomose em um cão, raça *Poodle*, três anos, com histórico vacinal desatualizado. O paciente já havia progredido para a fase crônica da doença e apresentava tetraplegia, *head tilt*, nistagmo e ataxia de cabeça. Diante disso, optou-se pela associação entre acupuntura e nutracêuticos, em prol da remissão do quadro neurológico. A terapia consistiu em agulhamento seco nos pontos *Si Shen Kong,* nas duas primeiras semanas, e B23, B60, Bai Hui, Bai Hui Dorsal, Hoato, Ba Feng, F3, BP10 e IG10, em total de sete sessões, realizadas a cada quatro dias. Houve melhora clínica progressiva e, ao final da sétima sessão, o animal apresentou recuperação completa da marcha e postura, além de redução significativa das sequelas, tornando-se quase imperceptíveis. A acupuntura tem apresentado resultados satisfatórios no tratamento de sequelas neurológicas decorrentes da cinomose e representa importante opção terapêutica para reabilitação e restauração da qualidade de vida dos pacientes. Palavras-chave: cinomose, sequelas neurológicas, acupuntura. 1 Discente de Medicina Veterinária, Universidade Federal de Mato Grosso – UFMT, Cuiabá, MT, Brasil. E-mail: anna.pecini19@gmail.com 2 Médica Veterinária Acupunturista, Integral Pet Medicina Veterinária Integrativa – Cuiabá, MT, Brasil. E-mail: ajmello201@hotmail.com 3 Docente da Faculdade de Medicina Veterinária da Universidade Federal de Mato Grosso – UFMT, Cuiabá, MT, Brasil. E-mail: jricardo@ufmt.br

**PALAVRAS-CHAVE**: cinomose, sequelas neurológicas, acupuntura

[1] Universidade Federal de Mato Grosso , anna.pecini19@gmail.com
[2] Integral Pet Medicina Veterinária Integrativa , ajmello201@hotmail.com
[3] Universidade Federal de Mato Grosso, jricardo@ufmt.br

XI Congresso Brasileiro de Acupuntura Veterinária on-line

ISBN: 978-65-89908-24-1

# USO DA ACUPUNTURA COMO FERRAMENTA À TERAPIA NA MEDICINA DE FELINOS

XI Congresso Brasileiro de Acupuntura Veterinária, 1ª edição, de 03/04/2021 a 03/10/2021
ISBN dos Anais: 978-65-89908-24-1

**LUCENA; Raissa C. de [1], LIMA; Evilda R. de [2]**

**RESUMO**

A acupuntura utilizada em gatos é de extremo benefício pela abordagem respeitando os limites do animal e manipulação buscando promover a sensação de segurança e conforto. O acesso ao sistema nervoso central via estímulo periférico resulta no reajuste da homeostase. Porém, apesar do respaldo científico, a literatura envolvendo a medicina felina é escassa quanto à sua utilização. O objetivo desse estudo é analisar a eficácia da acupuntura utilizada como terapia complementar no tratamento de doenças em gatos. Em geral, gatos possuem *Qi* superficial e acessível ao agulhamento mais suave. O local deve respeitar as particularidades dos gatos e prezar pelo acolhimento seguro. A preferência é começar pelo ponto VG14 dorsal, proporcionando relaxamento. A eficácia neurológica em felinos é principalmente relacionada ao controle da dor aguda e crônica, porém, existem relatos de casos com evolução positiva no tratamento de acalasia esofágica idiopática, tratamento não cirúrgico de doença do disco intervertebral, acidentes cerebrovasculares e hemorragias cerebrais por trauma. Convulsões, meningite e epilepsia idiopática são transtornos raros na rotina felina mas possuem resultados descritos em estudos. Em relação às doenças do trato urinário, como doença renal crônica, cistite e inflamação neurogênica da bexiga, existe constatação do alívio do sofrimento e a diminuição da possibilidade de recidiva. Distúrbios gastrointestinais apresentam um ótimo grau de melhora sintomatológica. E21 e E23 são pontos comprovados para aumentar o peristaltismo gastrointestinal em animais com síndrome de constipação, síndrome do intestino irritável, pancreatite, colite linfocítica-plasmocítica e megacolón. Pacientes oncológicos diferem das outras patogenias devido à agressividade de seu aparecimento. Neste caso, a acupuntura deve ser utilizada com objetivo de suavizar os efeitos citotóxicos dos quimioterápicos. Sua eficácia no tratamento da imunossupressão é relatada em diversos estudos. Dessa maneira, além dos resultados positivos obtidos como terapia complementar, a acupuntura é um recurso ideal para os felinos devido à consideração às suas singularidades que possuem poucas terapias voltadas integralmente à espécie.

**PALAVRAS-CHAVE**: Clínica, integrativa, Medicina Tradicional Chinesa

[1] Graduanda em Medicina Veterinária pela UFRPE. raissaclucena@gmail.com
[2] Professora Titular de Clínica Médica e Acupunturista da UFRPE.

XI Congresso Brasileiro de Acupuntura Veterinária on-line

ISBN: 978-65-89908-24-1

# USO DA ACUPUNTURA COMO MÉTODO AUXILIAR NA DOENÇA DE PAGET NA SERPENTE _BOTHROPS INSULARIS_

XI Congresso Brasileiro de Acupuntura Veterinária, 1ª edição, de 03/04/2021 a 03/10/2021
ISBN dos Anais: 978-65-89908-24-1

**GARCIA; Viviane Campos [1], PRADO; César Vinícius Gil Braz [2], SANTOS; Selma Maria de Almeida [3]**

## RESUMO

**USO DA ACUPUNTURA COMO MÉTODO AUXILIAR NA DOENÇA DE PAGET NA SERPENTE *Bothrops insularis*** Viviane C. Garcia1,2, César V.G.B. Prado3, Selma M. Almeida-Santos1,2 As serpentes são animais ectotérmicos que dependem do meio ambiente em que vivem para regular a sua temperatura. Assim, as serpentes idosas de cativeiro que apresentam doenças ósseas com paresias e dores têm maiores dificuldades para locomover-se. O objetivo desse trabalho foi relatar o caso de uma serpente idosa *Bothrops insularis*, conhecida como jararaca ilhoa que apresentou Doença de Paget e foi tratada com várias técnicas de acupuntura. Uma serpente *B. insularis*, pertencente ao acervo do Laboratório de Ecologia e Evolução do Instituto Butantan, em São Paulo, com 15 anos de idade apresentou aumento de volume firme em região média dorsal da coluna, incapacidade locomotora, disfagia, disecdise e constipação. Para complementar a investigação diagnóstica, o animal foi encaminhado ao Hospital Veterinário da Faculdade de Medicina Veterinária e Zootecnia da Universidade de São Paulo, para realização de exames radiográficos, ultrassonográficos e de tomografia computadorizada. Foi determinado alterações ósseas com esclerose e proliferação óssea de múltiplas vértebras de um segmento da coluna e costelas. Para tratamento auxiliar foi determinado o uso de acupuntura seca, guashá, tuiná e moxabustão uma vez por semana. A cada sessão eram usadas duas ou três técnicas. Após o tratamento, houve uma melhora na locomoção, na apreensão dos alimentos, nas ecdises e na defecação. Após quatro meses de tratamento, a serpente teve complicações decorrentes da doença e veio à óbito. Assim, concluímos que a técnica de acupuntura, auxiliou o tratamento ortopédico e a dor, melhorando as condições do paciente. Aprovado pela CEUA/FMVZ-USP n.2732151216. 1-Faculdade de Medicina Veterinária e Zootecnia, Universidade de São Paulo – FMVZ-USP. Av. Prof. Dr. Orlando Marques de Paiva, 87. São Paulo - SP, CEP: 05508-270. vivigarcia@usp.br 2-Laboratório de Ecologia e Evolução, Instituto Butantan. Av. Vital Brasil, 1500. São Paulo - SP, CEP: 05503-900. 3-Fisioanimal, Rua Marco Aurélio, 399. Vila Romana , São Paulo – SP, CEP: 05048-000.

**PALAVRAS-CHAVE**: medicina chinesa, ortopedia, réptil, osso

[1] Faculdade de Medicina Veterinária e Zootecnia, Universidade de São Paulo – FMVZ-USP, vivigarcia@usp.br
[2] Fisionimal, vet.cesar@yahoo.com.br
[3] Instituto Butantan, selma.santos@butantan.gov.br

XI Congresso Brasileiro de Acupuntura Veterinária on-line

ISBN: 978-65-89908-24-1

# USO DA ACUPUNTURA NO TRATAMENTO DA DERMATITE PSICOGÊNICA BILATERAL POR LAMBEDURA EM GATOS

XI Congresso Brasileiro de Acupuntura Veterinária, 1ª edição, de 03/04/2021 a 03/10/2021
ISBN dos Anais: 978-65-89908-24-1

**LUCENA; Raisssa C. de [1], LIMA; Evilda R. de [2]**

**RESUMO**

**A acupuntura é uma técnica tradicional oriental, pouco invasiva e com proposito primordial de cura ou atenuação de processos crônicos. A dermatite psicogênica é um comportamento estereotipado diretamente relacionado à liberação de endorfinas para diminuir sentimentos incômodos, como mudanças ambientais ou adição de fatores considerados estressantes pelo animal. O objetivo do trabalho foi avaliar o uso da acupuntura para o controle do prurido associado à dermatite psicogênica por exclusão. O animal, gato com 02 anos, pelagem siamesa, apresentava lambedura excessiva e alopecia bilateral simétrica nos membros posteriores, sem formação de crosta ou lesão exsudativa. O diagnóstico e tratamento foi conforme os Zang Fu, devido à natureza de desequilíbrio emocional corroborado pelo histórico prévio animal. A sala foi devidamente organizada para atender as expectativas cat-friendly para um paciente com o temperamento vulnerável, incluindo iluminação baixa e palpação suave. As agulhas empregadas foram de 0,22mm e 1,27cm de comprimento, aplicadas de maneira superficial, durante 10-20 minutos, como indicado por Xie. O animal fez 16 sessões ao final de 4 meses. No início, a prioridade foi a o uso do ponto VG20, buscando equilibrar o Shen e VG14 Da zhui; PC6 para redirecionar o Qi estagnado, de maneira suave, devido ao acúmulo de sentimentos negativos como frustração pela troca de lar, solidão constante e triste; IG11 para remover vento e calor, prurido e arrefecer o sangue; Ba10 com objetivo único de intensificar a remoção do prurido; F3 ajudando o Qi a sair do fígado e oferecer uma circulação livre. Por fim, VB13, buscando acalmar a mente, ansiedade e medos. O resultado foi visualmente satisfatório, com recuperação da pelagem nas áreas alopécicas sem introdução de fármacos. Dessa maneira, a acupuntura foi um recurso terapêutico valioso para dermatopatia psicogênica e deve ser explorada com mais frequência em gatos devido à natureza pouco invasiva do procedimento.**

**PALAVRAS-CHAVE**: Alopecia, Emocional, Homeostase

[1] Graduanda em Medicina Veterinária pela UFRPE., raissaclucena@gmail.com
[2] Professora Titular de Clínica Médica e Acupunturista da UFRPE., evilda17@hotmail.com

# SUA PARTICIPAÇÃO

## INSTRUÇÕES AOS AUTORES PARA ENVIO DE RELATOS DE CASOS A REVISTA BRASILEIRA DE ACUPUNTURA VETERINÁRIA

1. Serão aceitos relatos de casos clínicos enviados para o e-mail cientifico@abravet.com.br cuja relevância do assunto e qualidade do manuscrito deverão ser julgadas e aprovadas pela comissão científica.

2. Os assuntos deverão ser pertinentes à área de Acupuntura Veterinária ou áreas correlatas.

3. Descrição do caso(s)

    - Título: somente as iniciais em letras maiúsculas, tamanho 14, em negrito, espaçamento simples, alinhamento centralizado com, no máximo, 20 palavras e em Português.
    - Autores: após duas linhas (espaços simples) do título, deverá constar os nomes completos dos autores, um em cada linha e após, indicar a titulação e a instituição a qual o autor pertence. Ao final deve ser colocado somente o e-mail do autor principal para fins de correspondência
    - O resumo deverá ter até 250 palavras, parágrafo único justificado, com espaçamento simples, redigido na forma direta e no passado, destacando a importância do assunto, o objetivo do trabalho, como foi realizado (metodologia), os resultados alcançados com dados específicos e seu significado estatístico (se possível) e as principais conclusões, ou seja, abrangendo todas as seções do resumo expandido sob forma condensada. Não deve conter referências. Palavras-chave: após o resumo, com um espaço simples e alinhamento justificado incluir no mínimo três e no máximo cinco palavras-chave, separadas por “ponto e vírgula”, as quais não devem estar presentes no título do trabalho
    - O texto deve ser dividido em: Introdução: no último parágrafo deverão constar os objetivos do trabalho realizado, relato do caso(s) compreendendo história, sinais clínicos, diagnóstico e tratamento convencional quando realizado, sinais clínicos e diagnóstico pela MVTC (justificando o mesmo) e tratamento pela MVTC instituído, justificando o princípio de tratamento. No caso de estudo clínico ou experimental, após a seção de introdução, seria material e métodos com descrição do delineamento do estudo e técnicas realizadas, bem como número de animais e métodos de avaliação clínica e estatística. Resultados ou evolução do tratamento, discussão e conclusão. Conclusão: deve ser elaborada com o verbo no presente do indicativo, em frases curtas, sem comentários adicionais e com base nos objetivos e resultados. Referências: devem ser listados na ordem em que são mencionados no texto. Em caso de dois ou mais autores, separar por ponto e vírgula. No caso de mais de três autores, referendar o primeiro autor, seguido de et al. (exemplo CUNHA et al., 2009).

- Os títulos dos periódicos não devem ser abreviados (vide item 5). O texto todo não deve ultrapassar 2000 palavras.
- Os pontos de acupuntura utilizados, com respectivas funções energéticas e localização, sendo a sigla adotada pela nomenclatura alfa numérica, ou seja, letra correspondente ao meridiano e número. Exemplo IG4; BL 20 (Meridianos do INTESTINO GROSSO e BEXIGA), se possível em forma de tabela. No caso de fórmulas magistrais chinesas, citar o nome das ervas que compõem a mesma, exemplo Coptidis rizoma – *Huang Lian* (nome espécie e nome chinês) e indicação pela MVTC da fórmula. Se possível em formato de tabela.
- As tabelas e/ou figuras (gráficos e desenhos) devem ser elaboradas de forma a apresentar qualidade necessária à boa reprodução. Nas tabelas, o título deve ficar acima e nas figuras abaixo. Devem ser inseridas no texto e numeradas com algarismos arábicos. É recomendado evitar a apresentação dos mesmos dados na forma de figuras e tabelas.
- Figuras: As imagens devem ser digitalizadas em 300 dpi em RGB (coloridas) e Gray Scale (tons de cinza) e inseridas na seção resultados ou evolução tratamento. As imagens devem ser inseridas no texto em Word e também enviadas no formato JPEG em separado com a identificação do trabalho.

4. Para a digitação deve-se usar o editor de textos Word for Windows, fonte Times New Roman, tamanho 11, em espaço 1,5, folha A4, com 2,5 cm de margens esquerda e direita e 3,0 cm de margem superior e inferior.

5. As citações de artigos no texto devem seguir as normas ABNT (as referências devem ser numeradas consecutivamente na ordem em que são mencionadas no texto). Identificar as referências no texto por números arábicos entre parênteses. Exemplo: (2), (7,9,16). As tabelas e legendas também devem ser numeradas com algarismos arábicos.

6. Citações de trabalhos extraídos de Resumos e Abstracts, publicações no prelo e comunicação pessoal não são aceitas na elaboração do relato de caso.

7. A nomenclatura científica deve ser citada segundo os critérios estabelecidos nos Códigos Internacionais em cada área. Unidades e medidas devem seguir o Sistema Internacional de Unidades.

8. Exemplos de referências:

ASSOCIAÇÃO BRASILEIRA DE NORMAS TÉCNICAS. ABNT Catálogo. Rio de Janeiro, c2015. Disponível em: <https://www.abntcatalogo.com.br/>. Acesso em: 30 jun. 2015

CARDOSO, S.C. Panorama da produção científica da Faculdade de Medicina da Universidade de São Paulo no período de 2001 a 2006. 2009. 102 f. Dissertação (Mestrado em Ciências) – Faculdade de Medicina, Universidade de São Paulo, São Paulo, 2009

BORKO, H.; BERNIER, C. L. Indexing concepts and methods. [New Nork]: Academic Press, 1978.

SUKIKARA, M. H. et al. Opiate regulation of behavioral selection during lactation. Pharmacology, Biochemistry and Behavior, Phoenix, v. 87, p. 315-320, 2007. doi:10.1016/j.pbb.2007.05.005

BARROS, Raimundo Gomes de. Ministério Público: sua legitimação frente ao Código do Consumidor. Revista Trimestral de Jurisprudência dos Estados, São Paulo, v. 19, n. 139, p. 53-72, ago. 1995

# INSPIRAÇÃO

**Liu Hua-Yang disse:**

**“Segundo o Tao e o Buda, a natureza original e a vida são simbolizadas pelo dragão e o tigre. O dragão representa o movimento e o tigre representa a imobilidade, e o ciclo de movimento e de imobilidade é a chave para o trabalho secreto do corpo. Os antigos Budas diziam que o Grande Tao não pode ser alcançado sem o conhecimento da natureza original da vida ... Se você senta em silêncio mas não entende a unidade da natureza original da vida cairá nas malhas de uma imobilidade improdutiva e nunca encontrará a verdadeira semente. Quando o movimento cessa, a imobilidade de manifesta como não-diferenciação – isso se chama ch´na. No ápice da imobilidade, o movimento recomeçará – isso se chama chi ... Dê início aos movimentos de abrir e fechar e ponha em movimento os trabalhos primordiais da Roda Dármica. Dessa forma, a verdadeira semente preciosa retornará profundamente às suas raízes. Os antigos sábios chamavam isso de recuperar a vida e voltar à origem.”**

Trecho extraído de “O Método Correto de Cultivar e Manter a Energia da Vida”. Tradução do Clássico Chinês HUI-MING CHING de Liu Hua-Yang. Editora Cultrix, 1998.

# BOAS FESTAS!

Abravet
Associação Brasileira de Acupuntura Veterinária